

## مقاله پژوهشی

## مقایسه اثرات تجویز تیامین، دگزامتازون و ان-استیل سیستئین بر جوانه زنی آکسونی متعاقب قطع عصب سیاتیک در موش صحرایی

مریم موسوی نژادمقدم<sup>۱</sup>، مرتضی بهنام رسولی<sup>۱\*</sup>، سید عبدالرحیم رضایی<sup>۲</sup>، ناصر مهدوی شهری<sup>۱</sup>

۱. گروه زیست‌شناسی، دانشکده علوم، دانشگاه فردوسی مشهد، مشهد، ایران

۲. مرکز تحقیقات التهاب و بیماری‌های التهابی، دانشکده پزشکی، دانشگاه علوم پزشکی مشهد، مشهد، ایران

دریافت: ۵ شهریور ۱۳۹۸

پذیرش: ۱۴ مهر ۱۳۹۸

## چکیده

**زمینه و هدف:** برای ترمیم یک فیبر عصبی قطع شده، فرایندهای تشکیل مخروط رشد و جوانه زنی آکسونی، تکثیر سلول‌های شوان، ساختن غلاف میلین و عواملی دیگر ضروری می‌باشند. جهت تسهیل و تقویت این فرایندها، مداخلات دارویی توصیه می‌گردد. در مطالعه حاضر آثار تیامین، دگزامتازون و ان-استیل سیستئین بر جوانه زنی آکسونی با یکدیگر مقایسه شد.

**روش‌ها:** در ۲۴ سر موش صحرایی نر و بیستار، عصب سیاتیک راست قطع گردید و دو انتهای بریده شده عصب به درون یک قطعه لوله سیلیکونی بخیه زده شد. سپس موش‌های صحرایی به چهار گروه (در هر گروه ۶ موش) تقسیم و با ان-استیل سیستئین (۱۵۰ میلی‌گرم بر کیلوگرم)، دگزامتازون (۰/۲ میلی‌گرم بر کیلوگرم)، تیامین (۵۰ میلی‌گرم بر کیلوگرم) و سرم فیزیولوژی (گروه کنترل)، به‌طور روزانه و به‌صورت داخل صفاقی تیمار شدند. در پایان دوره آزمایش (۱۶ هفته)، حیوانات قربانی شده و جوانه آکسونی جهت بررسی‌های بافت‌شناسی برداشته شد.

**یافته‌ها:** اگرچه تفاوت معنادار در تعداد فیبرها، قطر آکسون و ضخامت غلاف میلین در بین گروه‌های آزمایشی و کنترل وجود نداشت اما قطر آکسون در گروه تیمار با تیامین نزدیک به افزایش نشان داد ( $p = ۰/۰۶$ ). سطح مقطع عصب در گروه دگزامتازون در مقایسه با گروه کنترل و سایر گروه‌های آزمایشی به‌طور معناداری کم شده بود ( $p < ۰/۰۵$ ). کاهش معنادار قطر آکسون و ضخامت غلاف میلین در گروه دگزامتازون در مقایسه با گروه تیامین مشاهده شد ( $p < ۰/۰۵$ ).

**نتیجه‌گیری:** در ترمیم عصب سیاتیک موش صحرایی ممکن است تجویز دگزامتازون اثر مخرب، تیمار با تیامین تا حدودی اثر مفید و ان-استیل سیستئین تاثیر واضحی بر ترمیم نداشته باشند.

**واژه‌های کلیدی:** ان-استیل سیستئین، تیامین، جوانه زنی آکسونی، دگزامتازون

## مقدمه

پس از ایجاد جراحت در اعصاب محیطی چندین مسیر پیام‌رسانی در محل ضایعه فعالیت خود را آغاز نموده و اطلاعاتی را به جسم سلولی منتقل می‌کنند. متعاقب آن نیز در جسم سلولی چندین مسیر پیام‌رسانی دیگر فعال می‌شود که دسته‌ای، سلول را وارد روند ترمیم نموده و دسته‌ای دیگر آن را به سمت مرگ سلولی برنامه‌ریزی شده<sup>۱</sup> پیش می‌برند. سرنوشت نهایی سلول به توازن این دو دسته پیام بستگی

دارد [۱].

پس از ایجاد ضایعه در آکسون و سرازیر شدن یونهای کلسیم به درون سلول و ایجاد پتانسیل عمل، اولین علامت وقوع جراحت تولید می‌شود. علائم بعدی شامل علائم منفی و مثبت می‌باشند. در حالت طبیعی مولکول‌های پیام‌رسانی مانند NGF<sup>۲</sup> وجود دارند که از سمت محیط به سمت جسم سلولی انتقال می‌یابند اما پس از جراحت، این علائم مهار شده و نوعی

<sup>۱</sup> Apoptosis

<sup>۲</sup> Nerve growth factor

داروی قدرتمند ضدالتهابی است و نشان داده شده است که می‌تواند مرگ نورونی را در سلول‌های سیستم عصبی محیطی مهار نماید [۷]. از آنجایی که امروزه ضرورت مداخلات دارویی، علاوه بر جراحی ترمیمی جهت تسریع روند بهبود ضایعات عصبی مطرح گردیده است، در این مطالعه اثرات تیمار این سه دارو بر رشد جوانه آکسونی متعاقب قطع عصب سیاتیک در موش صحرایی مورد بررسی قرار گرفته است.

## مواد و روش‌ها

### حیوانات آزمایشگاهی

در این مطالعه پژوهشی از ۲۴ سر موش صحرایی نر بالغ نژاد ویستار در محدوده سنی ۸ تا ۱۲ هفته استفاده شد. موش‌ها در اتاق حیوانات دانشکده علوم دانشگاه فردوسی مشهد در شرایط دمای °C ۲۲ و تحت شرایط ۱۲:۱۲ ساعت نور/تاریکی و با دسترسی آزاد به آب و غذا نگهداری شدند. در این مدت سعی شد نکات اخلاقی در تمامی زمینه‌ها اعم از نگهداری و اجرای مراحل مختلف آزمایشی رعایت گردد (کد کمیته ملی اخلاق در پژوهش‌های زیستی: IR.U.M.REC.1397.063).

### روش جراحی و گروه بندی حیوانات

موش‌های صحرایی با استفاده از ماده بیهوشی کتامین (۱۰۰ میلی‌گرم بر کیلوگرم) و زایلازین (۱۰ میلی‌گرم بر کیلوگرم) به صورت داخل صفاقی بیهوش شدند. پس از تراشیدن موهای پای راست و باز کردن ناحیه خلفی خارجی ران، عصب سیاتیک در فاصله بین خار ایسکیال و حفره پوپلیتال به اندازه ۶ میلی‌متر قطع گردید. سپس دو انتهای عصب وارد یک قطعه لوله سیلیکونی استریل (ساخت شرکت AM SYSTEM آمریکا) دارای قطر داخلی ۱/۴۷ و طول ۸ میلی‌متر گردیده و با استفاده از نخ نایلون ۰-۸ (اتیگون) به آن بخیه زده شد (شکل ۱). پس از آن حیوانات به صورت تصادفی در ۴ گروه (در هر گروه ۶ موش) قرار گرفته و به مدت ۱۶ هفته به ترتیب زیر، به‌طور روزانه و به‌صورت داخل صفاقی تیمار شدند: گروه اول به عنوان گروه کنترل سرم فیزیولوژی، گروه دوم دگزامتازون با دوز ۰/۲ میلی‌گرم بر کیلوگرم (ساخت

علامت منفی در سلول ایجاد می‌شود. هم‌چنین پس از ایجاد جراحی، فاکتورهای رشد مانند LIF<sup>۳</sup> و CNTF<sup>۴</sup> در محل ضایعه ایجاد و پس از انتقال به جسم سلولی از طریق گیرنده‌های تیروزین کینازی موجب آغاز علائم مثبت می‌شوند. مجموعه این علائم، جسم سلولی را از جراحی آگاه می‌کنند و متعاقب آن آنزیم‌ها و فاکتورهای رونویسی خاصی در سلول فعال شده و سلول را به سمت ترمیم سوق می‌دهند که نتیجه آن ایجاد مخروط رشد در انتهای بالایی<sup>۵</sup> آکسون ضایعه دیده است. مخروط رشد تحت حمایت عوامل سلولی (مانند سلول‌های شوان<sup>۶</sup>) و مولکولی (مانند اینتگرین<sup>۷</sup>) به سمت بخش پایینی<sup>۸</sup> رشد می‌کند [۲].

اما اگر آسیب آکسونی منجر به مرگ نورونی گردد، امکان ترمیم عصب از بین می‌رود. مسیرهای سلولی که به مرگ سلولی برنامه‌ریزی شده منتهی می‌شوند در دو دسته مسیر داخلی و خارجی قرار می‌گیرند. در مسیر داخلی افزایش سطح مواد اکسیدان و در نهایت فعال شدن آنزیم کاسپاز ۳ و در مسیر خارجی اتصال مولکول‌های خاصی با گیرنده‌های مرگ در سطح سلول از عوامل اصلی مرگ نورونی می‌باشند [۱]. افزایش ورود فاکتورهای التهابی از جمله TNF- $\alpha$ <sup>۹</sup> و IL-6<sup>۱۰</sup> و پس از ایجاد ضایعه عصبی نیز می‌تواند در تسریع فرایند مرگ سلولی برنامه‌ریزی شده موثر باشد [۳].

در این رابطه مشخص شده است که تقویت عوامل شرکت کننده در ترمیم عصب و تضعیف فاکتورهای موثر بر مرگ نورونی می‌تواند تا حدودی ترمیم عصب را بهبودی بخشد [۴]. تاثیر مثبت سه داروی تیامین (ویتامین B1)، ان-استیل سیستئین و دگزامتازون در کنترل برخی بیماری‌ها و عوارض نورولوژیکی ثابت شده است. در این رابطه نشان داده شده است که استفاده از تیامین جهت درمان عوارض عصبی ناشی از نوروپاتی دیابتی مفید می‌باشد [۵]. هم‌چنین مشخص شده است ان-استیل سیستئین اثر حفاظتی بر جسم سلولی نورون‌ها پس از ایجاد ضایعات عصبی می‌گذارد [۶]. دگزامتازون نیز یک

<sup>3</sup> Leukemia inhibitory factor

<sup>4</sup> Ciliary neurotrophic factor

<sup>5</sup> Proximal

<sup>6</sup> Schwann cells

<sup>7</sup> Integrin

<sup>8</sup> Distal

<sup>9</sup> Tumor necrosis factor

<sup>10</sup> Interleukin-6

فیبرهای جدید و تشکیل غلاف میلین، مطالعات بافت‌شناسی بر روی عصب سیاتیک حیوانات انجام گرفت. از بخش جوانه روییده شده درون لوله سیلیکونی، نمونه‌های کوچک به طول ۳ میلی‌متر برداشته شد. این نمونه‌ها به محلول ۲/۵ درصد فیکساتور گلوتارآلدئید با pH برابر ۷/۴ در فسفات بافر ۰/۱ مولار منتقل و به مدت یک شب در دمای ۴°C نگهداری و تثبیت اولیه شدند. متعاقباً جهت تثبیت بعدی از محلول یک درصد تتراکسید اسمیوم استفاده شد. پس از آن نمونه‌ها در درجات صعودی استون آبیگری و سپس بوسیله تولوئیدن بلو رنگ‌آمیزی و سرانجام در رزین آرالدیت قالب‌گیری شدند. برش‌گیری بلوک‌ها به منظور تهیه برش‌های نیمه نازک یک میکرونی توسط اولترامیکروتوم (مدل Leica، ساخت کشور اتریش) انجام شد. از کلیه برش‌ها با کمک میکروسکوپ نوری (Olympus BH2 - ساخت کشور ژاپن) مجهز به دوربین دیجیتال (Olympus DP71 - ساخت کشور ژاپن) متصل به کامپیوتر عکسبرداری شد. سرانجام جهت کمی‌سازی تصاویر برش‌های نیمه نازک و محاسبه میانگین سطح مقطع عصب، تعداد فیبرهای میلین دار، قطر آکسون و قطر میلین از نرم‌افزار Image J و روش‌های استریولوژی [۱۱] استفاده گردید.

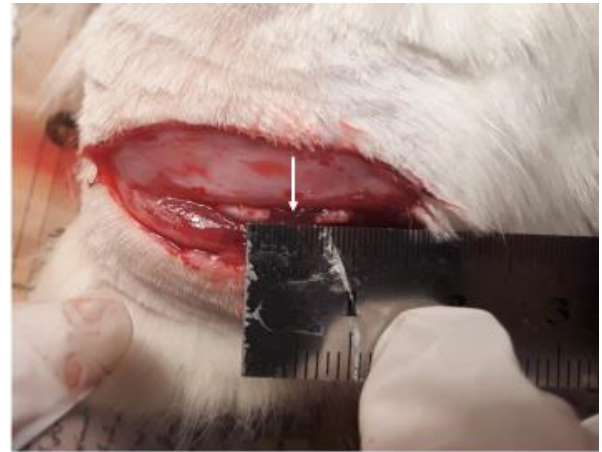
### تحلیل آماری داده‌ها

تجزیه و تحلیل آماری با کمک نرم افزار R3.4.1 انجام گرفت و از آزمون‌های آنالیز واریانس یک طرفه و آزمون تعقیبی توکی استفاده گردید. تمامی داده‌ها بصورت میانگین  $\pm$  انحراف معیار از میانگین گزارش و به لحاظ آماری  $p < 0.05$  سطح معنی‌دار در نظر گرفته شد.

### یافته‌ها

#### مقایسه مورفولوژیکی جوانه آکسونی در پایان هفته شانزدهم پس از قطع عصب سیاتیک

در شکل ۲ مقطع عرضی برش‌های نیمه نازک جوانه آکسونی رنگ‌آمیزی شده با آبی تولوئیدین در گروه‌های آزمایشی مختلف نشان داده شده است. در تمامی نمونه‌ها فیبرهای عصبی رشد یافته از بخش بالایی عصب سیاتیک و غلاف میلین دور آن‌ها به‌خوبی قابل مشاهده می‌باشند.



شکل ۱- عصب سیاتیک پیوند زده شده در لوله سیلیکونی. محل لوله سیلیکونی با پیکان سفید نمایش داده شده است.

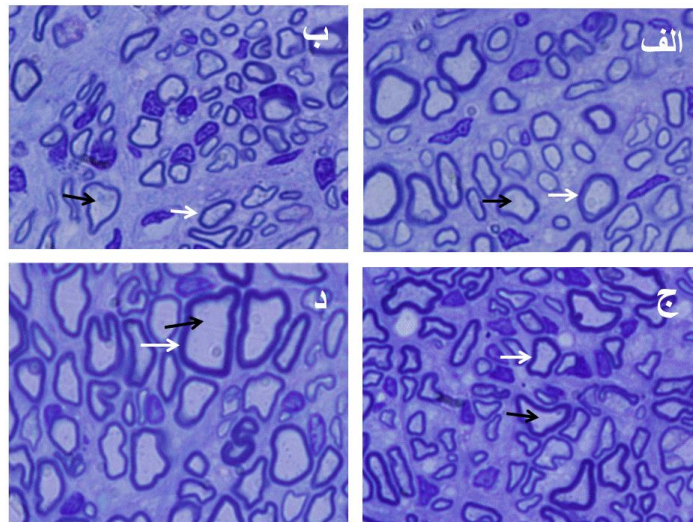
شرکت داروسازی ایران هورمون، CAS:50-02-2)، گروه سوم ان-استیل سیستین با دوز ۱۵۰ میلی‌گرم بر کیلوگرم (ساخت شرکت داروسازی اکسیر، CAS:616-91-1) و گروه چهارم تیمین ۵۰ میلی‌گرم بر کیلوگرم (ساخت شرکت داروسازی نصر فریمان، CAS:67-03-8) را دریافت نمودند.

با توجه به این که طول دوران مورد نیاز جهت بررسی روند ترمیم عصب پس از ایجاد ضایعه قطع عصب، نسبتاً طولانی (۱۲ تا ۱۶ هفته) است [۸]، بنابراین انتخاب دوز داروها می‌بایست متناسب با تیمار ۱۶ هفته‌ای باشد. از آنجایی که دگزامتازون دارای عوارض جانبی از جمله مرگ زود هنگام حیوانات و یا کاهش وزن شدید می‌باشد، از دوز پایین (۰/۲ میلی‌گرم بر کیلوگرم) استفاده گردید [۹]. همینطور چون دوزهای بالای ان-استیل سیستین نیازمند تزریق حجم بالایی از دارو است و برای ۱۶ هفته مناسب نمی‌باشد، تقریباً حداقل دوز موثر آن در نظر گرفته شد [۱]. همچنین دوز بالای تیمین تزریقی (۱۵۰ میلی‌گرم بر کیلوگرم) می‌تواند موجب شوک و مرگ در حیوانات شود، بنابراین دوز پایین‌تری از آن انتخاب گردید [۱۰].

قابل ذکر است که در ابتدا و انتهای دوره آزمایش، وزن حیوانات ثبت گردید و همچنین رفتار و فعالیت‌های حرکتی آن‌ها در طول دوران تیمار مورد بررسی قرار گرفت.

### مطالعه بافت‌شناسی

پس از گذشت ۱۶ هفته از جراحی، حیوانات قربانی شده و به منظور بررسی اثر تیمارهای دارویی بر جوانه‌زنی و ایجاد

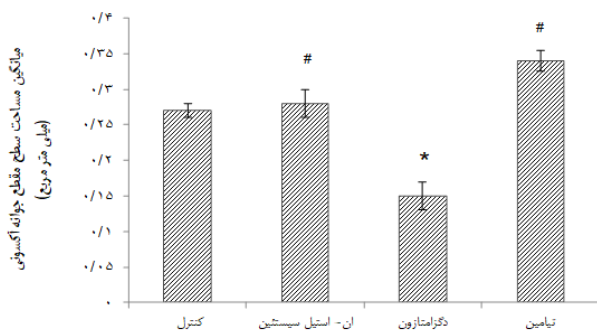


شکل ۲- تصویر سطح مقطع برش عرضی جوانه آکسونی با رنگ‌آمیزی آبی تولوئیدین در گروه‌های مختلف در پایان هفته شانزدهم پس از قطع عصب سیاتیک. الف: کنترل، ب: ان- استیل سیستین با دوز ۱۵۰ میلی‌گرم بر کیلوگرم، ج: دکزامتازون با دوز ۰/۲ میلی‌گرم بر کیلوگرم، د: تیمامین با دوز ۵۰ میلی‌گرم بر کیلوگرم می‌باشند. غلاف میلین با پیکان سفید و آکسون با پیکان سیاه نمایش داده شده‌اند (بزرگنمایی  $\times 1000$ ).

مختلف با گروه کنترل وجود ندارد اما افزایش قطر آکسون در گروه تیمامین نزدیک به معنی‌داری بوده و تا حدودی اثر بخشی داشته است ( $p = 0/06$ ). هم‌چنین قطر آکسون و ضخامت غلاف میلین در گروه تیمامین در مقایسه با گروه دکزامتازون به‌طور معنی‌دار ( $p < 0/05$ ) افزایش یافته است (نمودار ۳).

### مقایسه وزن و رفتار حیوانات در دوران تیمار

متعاقب قطع عصب سیاتیک راست موش‌های صحرایی و تیمار دارویی، رفتار حیوانات در تمامی گروه‌ها طبیعی بود. حیوانات در هنگام راه رفتن به علت قطع عصب سیاتیک، دیگر



نمودار ۱- مقایسه میانگین مساحت سطح مقطع جوانه آکسونی بین گروه‌های آزمایشی مختلف در پایان هفته ۱۶ پس از قطع عصب سیاتیک. داده‌ها بصورت میانگین  $\pm$  انحراف معیار از میانگین ارائه شده است. #:  $p < 0/05$  در مقایسه با گروه کنترل؛ #  $p < 0/05$  در مقایسه با گروه آزمایشی دریافت‌کننده دکزامتازون. تعداد موش‌ها در هر گروه ۶ می‌باشد.

### مقایسه میانگین مساحت سطح مقطع جوانه آکسونی

مقایسه نتایج حاکی از آن است که تفاوت معنی‌دار بین گروه‌های آزمایشی ان- استیل سیستین و تیمامین با گروه کنترل وجود ندارد ولی مساحت سطح مقطع جوانه آکسونی در گروه آزمایشی دریافت‌کننده دکزامتازون بطور معنی‌دار با کاهش همراه است ( $p < 0/05$ ). هم‌چنین مقایسه مساحت سطح مقطع بین گروه‌های آزمایشی ان- استیل سیستین و تیمامین با دکزامتازون بطور معنی‌دار ( $p < 0/05$ ) افزایش نشان می‌دهد (نمودار ۱).

### مقایسه میانگین تعداد آکسون‌های میلین‌دار در جوانه آکسونی

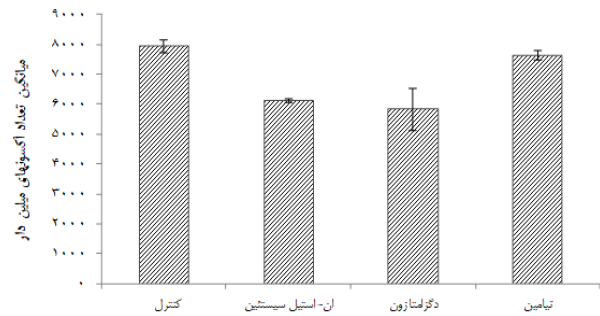
نتایج حاصل از مقایسه میانگین تعداد آکسون‌های میلین‌دار هیچگونه تفاوت معنی‌داری را بین گروه‌های آزمایشی مختلف با گروه کنترل نشان نداد (نمودار ۲).

### مقایسه میانگین قطر آکسون و ضخامت غلاف میلین در جوانه آکسونی

اگر چه در بررسی نتایج این مقایسه در گروه‌های مختلف مشخص شده است که تفاوت معنی‌دار بین گروه‌های آزمایشی

جهت عصب‌گیری مجدد آماده می‌شود [۱۲]. نتیجه نهایی ترمیم فیبرهای عصبی معمولاً ایده‌آل نیست و توانایی‌های حسی و حرکتی عضو آسیب دیده رضایت‌بخش نمی‌باشد. از نظر بالینی، در موارد قطع عصب، اگرچه روش درمانی اصلی جراحی ترمیمی است، اما استفاده از درمان‌های دارویی مکمل، جهت تقویت ترمیم عصب نیز مورد توجه قرار می‌گیرد [۱۳]. در این مطالعه اثر سه داروی دگزاتازون، ان-استیل سیستین و تیمامین بر جوانه‌زنی آکسونی مورد بررسی و مقایسه قرار گرفته است.

دگزاتازون قدرتمندترین گلوکوکورتیکوئید ضدالتهابی است که اغلب پس از جراحی‌های دستگاه عصبی به منظور کاهش ادم و تسکین التهاب عصبی تجویز می‌شود [۱۴]. دگزاتازون با کاهش سطح فعالیت سلول‌ها (مانند ماکروفاژها) و مولکول‌های دستگاه ایمنی (مانند IL-6، IL-8، NF- $\kappa$ B<sup>۱۲</sup>)، از پیشرفت التهاب و یا ضایعات نورودژنراتیو<sup>۱۳</sup> جلوگیری می‌کند. همچنین دگزاتازون مرگ سلولی برنامه‌ریزی شده را از طریق کاهش عوامل التهابی و به دنبال آن کاهش فعالیت آنزیم کاسپاز در نورون‌های حسی گانگلیون ریشه خلفی نخاع محدود می‌کند [۱۵، ۷]. از طرف دیگر نشان داده شده است که تزریق داخل صفاقی دگزاتازون در مدل کمپرسیون عصب سیاتیک موش صحرایی موجب کندشدن روند ترمیم و بهبودی می‌گردد به طوری که حتی با گذشت زمانی حدود ۷ هفته باز هم توانایی



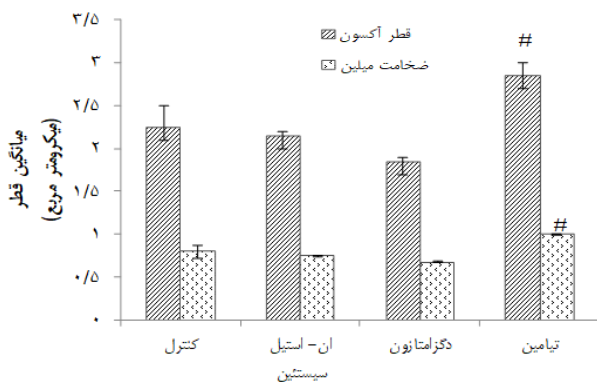
**نمودار ۲-** مقایسه میانگین تعداد آکسون‌های میلیون‌ها در جوانه آکسونی بین گروه‌های مختلف آزمایشی در پایان هفته ۱۶ پس از قطع عصب سیاتیک. داده‌ها بصورت میانگین  $\pm$  انحراف معیار از میانگین ارائه شده است. تعداد موش‌ها در هر گروه ۶ می‌باشد.

قادر به بالا گرفتن پاشنه پا نبوده و آن را بر زمین می‌گذاشتند. همچنین انگشتان پای راست آن‌ها به یکدیگر نزدیک شده بود. نکته قابل توجه دیگر اینکه در تمامی گروه‌ها حیوانات به‌طور طبیعی افزایش وزن داشتند، درحالی‌که در گروه تیمار با دگزاتازون کاهش تدریجی وزن تا پایان دوره آزمایش مشاهده گردید به طوری که وزن حیوانات در پایان هفته شانزدهم در مقایسه با گروه کنترل بطور معناداری ( $p < 0.05$ ) کاهش یافت (نمودار ۴).

## بحث

نتایج این مطالعه نشان داد که تجویز دگزاتازون نه تنها بر جوانه‌زنی آکسونی تاثیر مثبت نداشته است، بلکه ترمیم را به تاخیر می‌اندازد، به علاوه موجب کاهش وزن حیوانات می‌شود. تجویز تیمامین نتایج معناداری را نشان نداد اما تا حدودی بر رشد آکسونی اثر بخشی داشته است. تجویز ان-استیل سیستین هیچ اثری در جهت بهبود و یا تاخیر در روند ترمیم عصب نشان نداد.

متعاقب قطع اعصاب محیطی، از بخش بالایی عصب ضایعه دیده جوانه‌های آکسونی تولید و به سرعت به سمت قطعه پایینی پیشروی می‌کنند. در همین زمان، بخش پایینی عصب ضایعه دیده نیز وارد روند دژنراسیون والرین<sup>۱۱</sup> می‌شود [۴]. در طی این فرایند ابتدا آکسون فیبرهای عصبی از میلین جدا و سپس هر دو بخش قطعه قطعه شده و توسط ماکروفاژها و سلول‌ای شوان پاکسازی می‌شوند. بدین ترتیب بخش پایینی،



**نمودار ۳-** مقایسه میانگین قطر آکسون و ضخامت غلاف میلین در جوانه آکسونی بین گروه‌های آزمایشی مختلف در پایان هفته ۱۶ پس از قطع عصب سیاتیک. داده‌ها بصورت میانگین  $\pm$  انحراف معیار از میانگین ارائه شده است. #  $p < 0.05$  در مقایسه با گروه آزمایشی دریافت کننده دگزاتازون. تعداد موش‌ها در هر گروه ۶ می‌باشد.

<sup>12</sup> Nuclear factor kappa-light-chain-enhancer of activated B cells

<sup>13</sup> Neurodegenerative

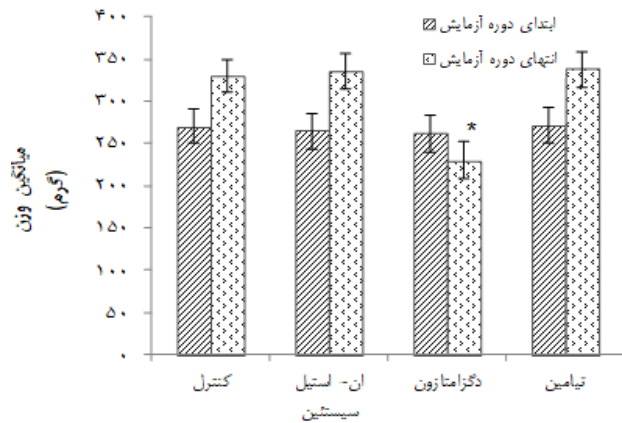
<sup>11</sup> Wallerian degeneration



وجود دارد. تیمار در شکل کاتیونیک خود ( $T^+$ ) بر پتانسیل عمل، هدایت پیام عصبی و انتقال پیام عصبی اثر می‌گذارد و قادر است همانند یک مولکول ناقل در غشاهای زیستی عمل نموده و به آن بار مثبت دهد. تیمار ( $T^+$ ) می‌تواند از طریق کانال‌های پروتونی وارد سلول‌ها شود و یا اینکه در خارج از سلول‌ها فسفریله شده و پس از تبدیل به تیمار مونوفسفات از طریق ناقلین اختصاصی خود وارد سلول‌ها گردد [۱۷]. تیمار دارای خاصیت آنتی‌اکسیدانی بوده و از فعال شدن ROS جلوگیری می‌کند. به علاوه، تیمار دارای خواص ضدالتهابی بوده و از فعالیت NF- $\kappa$ B جلوگیری نموده و کمبود آن در مغز منجر به افزایش بیان فاکتورهای التهابی از قبیل IL-1، IL-6 و TNF- $\alpha$  می‌شود [۱۸].

تیمار مونوفسفات شکل ذخیره‌ای تیمار بوده و وجود آن به‌خصوص در هنگام تکثیر نورون‌ها و در زمان نیاز نورون به ذخایر غنی از گلوکز ضروری است. در مواقع لزوم، تیمار مونوفسفات مجدداً فسفریله شده و به تیمار پیروفسفات که در اعمال متابولیک متعددی از جمله متابولیسم انرژی، تولید استیل کولین و رها شدن آن از غشا پیش‌سیناپسی نقش دارد مشارکت می‌کند. تیمار پیروفسفات نیز می‌تواند فسفریله شده و به تیمار تری‌فسفات تبدیل شود. این مولکول نیز می‌تواند نقش مهمی در هدایت‌پذیری غشا نورون‌ها از طریق کانال‌های کلیدی داشته باشد. همچنین تیمار تری‌فسفات در واکنش متابولیسم انرژی به عنوان یک دهنده فسفات ایفای نقش می‌نماید [۱۷].

علاوه بر موارد بالا، نشان داده شده است که تیمار با کاهش استرس اکسیداتیو از مرگ نورونی و پیشرفت برخی از بیماری‌های دستگاه عصبی مانند آلزایمر، پارکینسون و سندروم ورنیکه جلوگیری می‌کند [۱۹]. تیمار از طریق پیشگیری از فعال شدن مسیرهای فرعی متابولیسم گلوکز در سلول‌های عصبی افراد دیابتی اثرات درمانی مثبتی در نوروپاتی دیابتی نشان داده است. [۵]. همچنین تیمار با تیمار می‌تواند از کاهش سطح BDNF<sup>۱۵</sup> ناشی از استرس جلوگیری نماید [۲۰]. در این پژوهش، ارزیابی‌های مورفومتری نشان داد که تاثیر سه داروی ان-استیل سیستین، دگزامتازون و تیمار بر روی رشد عصب، در یک جهت نیست، به‌طوری‌که تیمار بر روی رشد آکسونی تا حدودی تاثیر مثبت و دگزامتازون تاثیر منفی دارد.



**نمودار ۴-** مقایسه میانگین وزن حیوانات بین گروه‌های آزمایشی مختلف در ابتدای دوره آزمایش و انتهای دوره آزمایش (پایان هفته ۱۶) پس از قطع عصب سیاتیک. داده‌ها بصورت میانگین  $\pm$  انحراف معیار از میانگین ارائه شده است. \* $p < 0.05$  در مقایسه با گروه کنترل. تعداد موش‌ها در هر گروه ۶ می‌باشد.

راه رفتن طبیعی در حیوانات ظاهر نگردیده است (در گروه کنترل این توانایی پس از گذشت ۴ هفته ایجاد شده است) که ممکن است ناشی از کاهش فعالیت ماکروفاژها و کاهش سرعت پاکسازی قطعات میلینی در بخش پایینی عصب باشد [۱۴].

ان-استیل سیستین یک ترکیب آنتی‌اکسیدان است. ان-استیل سیستین از طریق احیا گلوتاتیون و کاهش ROS<sup>۱۴</sup> از فعال شدن کاسپاز ۳ جلوگیری کرده و موجب کاهش مرگ نورون‌های حسی در گانگلیون‌های ریشه خلفی نخاع، متعاقب قطع عصب سیاتیک می‌گردد [۶]. همچنین ان-استیل سیستین با جلوگیری از کاهش سطح گلوتاتیون و افزایش سطح لیپید پراکسیداز موجب کاهش تغییرات ساختاری و عملکردی اعصاب محیطی، در موش‌های صحرایی دیابتی شده با استرپتوزوتوسین می‌شود [۱۶]. در این رابطه نشان داده شده است که متعاقب قطع عصب سیاتیک و جراحی ترمیمی سریع آن، تجویز ان-استیل سیستین، تاثیری بر افزایش تعداد آکسون‌ها و بهبود وضعیت ترمیم پس از گذشت ۱۲ هفته در بخش پایینی عصب قطع شده نداشت که احتمالاً به علت عدم موفقیت این دارو در تقلید از فاکتورهای رشد است [۸].

تیمار یا ویتامین B1 در بسیاری از فعالیت‌های دستگاه عصبی شرکت می‌کند. به‌عنوان مثال، در ساختار برخی از آنزیم‌های موثر در تکامل مغز، اعمال مغز و ارتباطات نورونی

<sup>15</sup> Brain-derived neurotrophic factor

<sup>14</sup> Reactive oxygen species

ان - استیل سیستئین در این زمینه تاثیری ندارد.

متعاقب قطع عصب و ارسال پیام‌های رو به عقب به سمت جسم سلولی نورون‌ها، دسته‌ای از ژن‌ها فعال شده و سلول را به سمت ترمیم پیش می‌برند. در همین راستا، چند روز پس از قطع عصب، مخروط رشد در انتهای بخش بالایی عصب ظاهر شده و به این صورت جوانه آکسونی شکل می‌گیرد. جوانه به سمت بخش پایینی رشد کرده و پس از آن مسیر خود را به سمت اندام هدف ادامه می‌دهد [۲]. آکسون با ساختن ATP و استیل کولین، موجب تحریک سلول‌های شوان و میلین‌سازی در این سلول‌ها می‌شود [۱۳].

بررسی مساحت سطح مقطع جوانه آکسونی، نشان‌دهنده کاهش معنی‌دار در گروه آزمایشی دریافت‌کننده دگزامتازون نسبت به گروه کنترل و سایر گروه‌های آزمایشی بود. در مجموع مساحت سطح مقطع عصب تابعی از تعداد آکسون‌های ترمیم یافته، قطر آکسون و ضخامت غلاف میلین ساخته‌شده می‌باشد. عدم وجود تفاوت معنی‌دار در بین تعداد آکسون‌های میلین‌دار در گروه‌های آزمایشی مختلف احتمالاً بیانگر عدم تاثیر تیمارهای دارویی بر ایجاد مخروط رشد و جوانه آکسونی در گروه‌های آزمایشی مختلف بوده است و نشان‌دهنده فعالیت نسبتاً یکسان جسم سلولی نورون‌های واقع در ماده خاکستری نخاع و همچنین نورون‌های حسی واقع در گانگلیون ریشه خلفی نخاع در طی هفته‌های اول پس از قطع عصب می‌باشد.

مقایسه میانگین قطر آکسون در ناحیه جوانه آکسونی نشان می‌دهد که در بین گروه‌های آزمایشی تنها گروه تحت تیمار با تیمامین تا حدودی با افزایش قطر همراه بوده است. افزایش رشد آکسون در ارتباط با فعالیت نورون‌ها و افزایش ساخته شدن میلین در ارتباط با فعالیت سلول‌های شوان است [۴]. بنابراین احتمالاً تیمامین می‌تواند فعالیت نورون‌ها را به‌طور مستقیم و سلول‌های شوان را بطور غیرمستقیم افزایش دهد. این افزایش احتمالاً ناشی از نقش تیمامین در تغذیه، افزایش ذخایر انرژی و سرعت هدایت عصبی، ساخت استیل کولین و فاکتور رشد BDNF می‌باشد [۲۰، ۱۷]. علیرغم موثر بودن دوز ۵۰ میلی‌گرم بر کیلوگرم تیمامین در مدل‌های دیگر ضایعات عصبی [۱۰]، ممکن است معنی‌دار نبودن آن در مقایسه با گروه کنترل در این پژوهش (مدل قطع عصب)، به‌علت ناکافی بودن دوز آن باشد که البته لازم است غلظت‌های بالاتر تیمامین (۱۰۰ میلی‌گرم بر کیلوگرم) مورد آزمایش قرار گیرد.

در این راستا نتایج حاصل از پژوهش حاضر نیز نشان می‌دهد که تزریق داخل صفاقی دگزامتازون موجب تاخیر نسبی در رشد آکسونی و ساخته شدن غلاف میلین می‌شود. در این رابطه چنین به‌نظر می‌رسد که علت این تاخیر احتمالاً ناشی از نقش ضدالتهابی قوی دگزامتازون می‌باشد که موجب کندشدن روند پاکسازی قطعات آکسون‌ها و میلین شکسته شده در بخش پایینی عصب می‌شود. قطعات میلین باقی مانده موجب کندی رشد و ترمیم عصب می‌شود [۱۲]. نتایج حاصل از پژوهش حاضر نشان می‌دهد که تجویز ان - استیل سیستئین تاثیری بر رشد جوانه آکسونی نداشته است. عدم تاثیر ان - استیل سیستئین، احتمالاً ناشی از آن است که این ترکیب نمی‌تواند به اندازه کافی آثار فاکتورهای رشد مانند NGF را تقلید نموده و یا آن‌ها را تقویت نماید [۱۵].

## نتیجه‌گیری

نتایج این پژوهش نشان داد که آثار سه داروی دگزامتازون، تیمامین و ان - استیل سیستئین بر ترمیم عصب و جوانه‌زنی آکسونی، متعاقب قطع عصب یکسان نمی‌باشد. دگزامتازون موجب تاخیر در ترمیم عصب می‌شود، تیمامین تا حدودی بر رشد آکسونی اثر بخش است و ان - استیل سیستئین تاثیری ندارد. متعاقب ضایعات عصبی، معمولاً جراحی‌های ترمیمی اولین انتخاب می‌باشند. نکته‌ای که باید توجه شود این است که تنها تکنیک‌های جراحی و مدرنیزه کردن آن‌ها کافی نیست بلکه توجه به سایر جنبه‌های ترمیم عصب نیز اهمیت خاصی دارد و به همین جهت درمان‌های دارویی ضرورت می‌یابد. با این وجود انتخاب داروها باید به‌گونه‌ای باشد که در فرایند بهبودی و ترمیم اعصاب ضایعه دیده خللی بوجود نیاید.

## تعارض در منافع

نویسندگان این مقاله تعارض در منافع ندارند.

## نقش نویسندگان

م.م.م: انجام مطالعه، نگارش مقاله و آنالیز آماری، م.ب.ر: ایده، طراحی و نظارت بر حسن اجرای مطالعه و نگارش مقاله، س.ع.ر: نظارت بر حسن اجرای مطالعه و نگارش مقاله، و ن.م.ش: نظارت بر حسن اجرای مطالعه و نگارش مقاله.

## فهرست منابع

- [1] Terenghi G, Hart A, Wiberg M, The nerve injury and the dying neurons: diagnosis and prevention. *J Hand Surg Eur Vol* 36 (2011) 730-734.
- [2] Maripuu A, Björkman A, Björkman-Burtscher IM, Mannfolk P, Andersson G, Dahlin LB, Reconstruction of sciatic nerve after traumatic injury in humans-factors influencing outcome as related to neurobiological knowledge from animal research. *J Brachial Plex Peripher Nerve Inj* 7 (2012) 7.
- [3] Dubový P, Jančálek R, Kubek T, Role of inflammation and cytokines in peripheral nerve regeneration. *Int Rev Neurobiol* 108 (2013) 173-206.
- [4] Scheib J, Höke A, Advances in peripheral nerve regeneration. *Nat Rev Neurol* 9 (2013) 668-676.
- [5] Várkonyi T, Körei A, Putz Z, Martos T, Keresztes K, Lengyel C, Nyiraty S, Stirban A, Jermendy G, Kempler P, Advances in the management of diabetic neuropathy. *Minerva Med* 108 (2017) 419-437.
- [6] Reid AJ, Shawcross SG, Hamilton AE, Wiberg M, Terenghi G, N-acetylcysteine alters apoptotic gene expression in axotomised primary sensory afferent subpopulations. *Neurosci Res* 65 (2009) 148-155.
- [7] Ramesh G, Meisner OC, Philipp MT, Anti-inflammatory effects of dexamethasone and meloxicam on *Borrelia burgdorferi*-induced inflammation in neuronal cultures of dorsal root ganglia and myelinating cells of the peripheral nervous system. *J Neuroinflammation* 12 (2015) 240.
- [8] Welin D, Novikova LN, Wiberg M, Kellerth JO, Novikov LN, Effects of N-acetyl-cysteine on the survival and regeneration of sural sensory neurons in adult rats. *Brain Res* 1287 (2009) 58-66.
- [9] Earp JC, Pyszczyński NA, Molano DS, Jusko WJ, Pharmacokinetics of dexamethasone in a rat model of rheumatoid arthritis. *Biopharm Drug Dispos* 29 (2008) 366-372.
- [10] Balk L, Hägerroth PA, Akerman G, Hanson M, Tjärnlund U, Hansson T, Hallgrímsson GT, Zebühr Y, Broman D, Mörner T, Sundberg H, Wild birds of declining European species are dying from a thiamine deficiency syndrome. *Proc Natl Acad Sci U S A* 106 (2009) 12001-12006.
- [11] Raimondo S, Fornaro M, Di Scipio F, Ronchi G, Giacobini-Robecchi MG, Geuna S, Chapter 5: Methods and protocols in peripheral nerve regeneration experimental research: part II-morphological techniques. *Int Rev Neurobiol* 87 (2009) 81-103.
- [12] Gaudet AD, Popovich PG, Ramer MS, Wallerian degeneration: gaining perspective on inflammatory events after peripheral nerve injury. *J Neuroinflammation* 30 (2011) 110.
- [13] Gutierrez A, England JD, Peripheral Nerve Injury. In: Katiirji B, Kaminski HJ, Ruff RL, eds, Neuromuscular Disorders in Clinical Practice 2nd ed. New York: Springer, 2014: 825-832.
- [14] Boivin A, Pineau I, Barrette B, Filali M, Vallières N, Rivest S, Lacroix S, Toll-like receptor signaling is critical for Wallerian degeneration and functional recovery after peripheral nerve injury. *J Neurosci* 27 (2007) 12565-12576.
- [15] Glezer I, Rivest S, Glucocorticoids: protectors of the brain during innate immune responses. *Neuroscientist* 10 (2004) 538-552.
- [16] Sagara M, Satoh J, Wada R, Yagihashi S, Takahashi K, Fukuzawa M, Muto G, Muto Y, Toyota T, Inhibition of development of peripheral neuropathy in streptozotocin-induced diabetic rats with N-acetylcysteine. *Diabetologia* 39 (1996) 263-269.
- [17] Manzetti S, Zhang J, van der Spoel D, Thiamin function, metabolism, uptake, and transport. *Biochemistry* 53 (2014) 821-835.
- [18] Spinass E, Saggini A, Kritas SK, Cerulli G, Caraffa A, Antinolfi P, Pantalone A, Frydas A, Tei M, Speziali A, Saggini R, Pandolfi F, Conti P, Crosstalk between vitamin B and immunity. *J Biol Regul Homeost Agents* 29 (2015) 283-288.
- [19] Gibson GE, Zhang H, Interactions of oxidative stress with thiamine homeostasis promote neurodegeneration. *Neurochem Int* 40 (2002) 493-504.
- [20] E Dief A, M Samy D, I Dowedar F Impact of exercise and vitamin B1 intake on hippocampal brain-derived neurotrophic factor and spatial memory performance in a rat model of stress. *J Nutr Sci Vitaminol (Tokyo)* 61 (2015) 1-7.



## Research paper

**Effect of thiamine, dexamethasone and N-acetyl cysteine administration on axonal sprouting after sciatic nerve transection in rat**Maryam Mousavinezhad-Moghaddam<sup>1</sup>, Morteza Behnam-Rassouli<sup>1\*</sup>,  
S.A. Rahim Rezaee<sup>2</sup>, Naser Mahdavi-Shahri<sup>1</sup>

1. Department of Biology, Faculty of Science, Ferdowsi University of Mashhad, Mashhad, Iran  
2. Inflammation and Inflammatory Diseases Research Center, Medical School, Mashhad University of Medical Sciences, Mashhad, Iran

Received: 27 August 2019

Accepted: 6 October 2019

**Abstract**

**Background and aims:** Regeneration of nerve fibers in transected nerve injuries requires formation of growth cone and axonal sprouting, proliferation of Schwann cells, myelin synthesis and etc. Pharmacological interventions are recommended to improve and promote these processes. In the present study the effects of thiamine, dexamethasone and N-acetyl cysteine administrations on axonal sprouting are examined.

**Methods:** After transection of right sciatic nerve of 24 male Wistar rats, the two ends of cut nerve were sutured into a piece of silicone tube. The rats were then divided into four groups (n = 6); receiving N-acetyl cysteine (150 mg/kg), dexamethasone (0.2 mg/kg), thiamine (50 mg/kg) and normal saline (control) once daily by intraperitoneal injection. At the end of treatment period (16 weeks) animals were sacrificed and the axonal sprouts removed and histologically examined.

**Results:** There was no significant difference in the number of nerve fibers, axonal diameter and myelin sheath thickness among experimental groups. However, axonal diameter was almost increased in thiamine treated group ( $p=0.06$ ). Moreover, a significant decrease ( $p < 0.05$ ) in nerve cross sectional area was observed in dexamethasone group. The axonal diameter and myelin sheath thickness were also significantly decreased ( $p < 0.05$ ) in dexamethasone group, compare to thiamine group.

**Conclusion:** Our data indicate that sciatic nerve regeneration in rats is inhibited by dexamethasone, might be ameliorated by thiamine, and is not changed by N-acetyl cysteine.

**Keywords:** N-acetyl cysteine, Thiamine, Axonal sprouting, Dexamethasone

**Please cite this article as follows:**

Mousavinezhad-Moghaddam M, Behnam-Rassouli M, Rezaee AAR, Mahdavi-Shahri N, Effect of thiamine, dexamethasone and N-acetyl cysteine administration on axonal sprouting after sciatic nerve transection in rat. *Iran J Physiol Pharmacol* 3 (2019) 108-116.

\*Corresponding author: behnam@um.ac.ir (ORCID ID: 0000-0001-6580-7620)