IranJPP
Iranian Journal of
Physiology and Pharmacology

مجله فیزیولوژی و فارماکولوژی ایران
دوره ۳، شماره ٤، پیاپی ۱۲، صفحه ۲۷۹-۲۷۰

مقاله پژوهشی

اثر عصاره‌ی اتیل استاتی یونجه بر پوکی استخوان در موش‌های تخمدان‌برداری‌شده

هادی سمیزه*، سیدرضا فاطمی‌طباطبایی، نعیم عرفانی‌مجد، علی شهریاری، صدیقه چاجی

گروه علوم پایه، دانشکده دامپزشکی، دانشگاه شهید چمران اهواز، اهواز، ایران

دریافت: ۸ مهر ۱۳۹۹ پذیرش: ۱۶ مهر ۱۳۹۹

چکیده

زمینه و هدف: با توجه به غنی‌بودن یونجه از فیتواستروژن‌ها، و تاثیر مثبت فیتواستروژن بر استخوان، هدف از مطالعه حاضر بررسی اثر عصاره اتیل استاتی یونجه بر پوکی استخوان ناشی از برداشت تخمدان بود.

روش‌ها: سی سر موش صحرایی ماده نژاد ویستار ۳ ماهه، دو هفته پس از تخمدان‌برداری، به طور تصافی به گروه‌های شم (جراحی بدون تخمدان‌برداری)، تخمدان‌برداری، بدون تخمدان‌برداری + ۴ گرم بر کیلوگرم عصاره در جیره، تخمدان‌برداری + ۲ گرم بر کیلوگرم عصاره در جیره، و تخمدان‌برداری + ۴ گرم بر کیلوگرم عصاره در جیره، تقسیم شدند. پس از ۷۵ روز تیمار، مقادیر آلکالین فسفاتاز، کلسیم و فسفر در سرم و استخوان ران، و منیزیم و استروژن در سرم اندازه‌گیری شدند. همچنین تراکم مواد معدنی استخوان ران و تغییرات بافتی آن در گروه‌های مورد مطالعه مقایسه شد.

یافته‌ها: مقادیر کلسیم، فسفر، منیزیم و تراکم مواد معدنی در گروه‌های مورد مطالعه تفاوت معنی‌داری نداشت. غلظت استروژن در گروه‌های تخمدان‌برداری‌شده کمتر از گروه کنترل و گروه کنترل دریافت‌کننده عصاره بود. فعالیت آنزیم آلکالین فسفاتاز در سرم گروه تخمدان‌برداری‌شده حداکثر و در استخوان ران این گروه حداقل بود ($p < ۰/۰۵$). کاهش ضخامت استخوان متراکم، ضخامت تیغه استخوان اسفنجی و کاهش قطر و تعداد سیستم هاورس در گروه تخمدان‌برداری‌شده کم شده بود که به دنبال مصرف عصاره به صورت وابسته به دوز بهبود یافت. در گروه بدون تخمدان‌برداری + ۴ گرم بر کیلوگرم عصاره در جیره، نیز این پارامترها افزایش نشان داد.

نتیجه‌گیری: عصاره اتیل استاتی یونجه با عوارض استخوانی ناشی از کمبود استروژن در موش‌های تخمدان‌برداری‌شده مقابله می‌کند. به نظر می‌رسد این اثر از طریق تعدیل افزایش فعالیت آنزیم آلکالین فسفاتاز سرم و کاهش سطح سرمی استروژن ناشی از تخمدان‌برداری باشد.

واژه‌های کلیدی: تخمدان‌برداری، پوکی استخوان، عصاره اتیل‌استاتی یونجه، موش

مقدمه

پوکی استخوان یک بیماری متابولیک مشخص استخوان است که با کاهش توده استخوانی، انحطاط ساختار بافت استخوان و افزایش شکنندگی استخوان همراه است. دلیل غالب پوکی استخوان در بعد از یائسگی زنان کمبود استروژن در تخمدان است [۱].

این بیماری به عنوان یک معظل بزرگ در سلامت عمومی جامعه خصوصاً زنان شناخته شده است [۲]. سازمان سلامت جهان در سال ۲۰۰۲ پوکی استخوان را به عنوان چهارمین دشمن اصلی بشر بعد از سکته قلبی، سکته مغزی و سرطان و مهمترین علت شکستگی استخوان در جهان اعلام کرد [۳]. براساس مطالعات انجام گرفته، بیش از ۲۰۰ میلیون نفر در سراسر دنیا به پوکی استخوان مبتلا هستند [۴]. همچنین نتایج مطالعات مشخص نموده که تراکم استخوان افراد سالم ایرانی از استاندارد جهانی کمتر است که نشان‌دهنده استعداد بیشتر نژاد ایرانی به ابتلا به پوکی استخوان است [۵]. زنان در تمام سنین توده استخوانی کمتری نسبت به مردان دارند و در طول عمرشان حدود ۴۰٪ از کلسیم اسکلتی خود را از دست می‌دهند [۶]. در زنان روند فرسایش استخوان پس از یائسگی به علت

* نویسنده مسئول مکاتبات: hadi.semizeh@gmail.com (ORCID ID: 0000-0003-4411-5961)

[Downloaded from ijpp.phypha.ir on 2024-05-03]

کاهش سطح هورمون استروژن و به طبع آن روند فرسایش استخوان‌ها در مقایسه با روند تشکیل استخوان سرعت می‌گیرد[۷].

فیتواستروژن‌ها ترکیبات گیاهی پلی‌فنولیک غیر استروئیدی با فعالیت بیولوژیکی استروژن مانند هستند. دسته‌های مهم آن‌ها عبارتند از ایزوفلاون‌ها (جنستئین، دایدزئین، بیوچنین A)، لیگنان‌ها (اینترولاکتون،اینترودیول)، کامستنس (کامسترول) و فلاونوئیدها[۸]. ایزوفلاون‌ها عمدتاً در حبوبات، غلات و سویا، لیگنان‌ها در دانه‌های روغنی، غلات، حبوبات، میوه و سبزیجات، کامسترول در ماش، جوانه لوبیا، بذر کتان، جوانه شبدر و به خصوص در یونجه متمرکز است[۱۰، ۹].

فیتواستروژن‌ها دارای خواص استروژنیک و اثرات ضداستروژنیک هستند و معمولاً به گیرنده‌های استروژن متصل می‌شوند [۱۱]. به دلیل شباهت ساختاری فیتواستروژن‌ها به استروژن مطالعات زیادی اثرات مثبت فیتواستروژن‌ها را بر علائم بعد از یائسگی، بیماری‌های قلبی عروقی، مشکلات استخوانی و سرطان پستان نشان داده‌اند. براساس این اطلاعات فیتواستروژن‌ها به عنوان یک عامل بالقوه مهم در جلوگیری از تحلیل استخوان می‌باشند[۱۲].

یونجه با نام علمی *Medicago sativa* از خانواده Fabaceae (باقلاییان) و گونه *M. Sativa*، یک گیاه ارزشمند غنی از پروتئین، سیستئین و مواد معدنی (کلسیم، مس، آهن، منیزیوم، منگنز، فسفر، روی) و ویتامین‌های (A، B، C، D، E، K) مواد فتوشیمیایی (کاروتن، کلروفیل، کومارین، ایزوفلاون، آلکالوئیدها، ساپونین) و حاوی متابولیت‌های ثانویه گیاهی (فیتواستروژن، ایزوفلاون‌ها و کومسترول) و اجزای ضدتغذیه‌ای (فیتات، L -کاناوانین، ساپونین) است [۱۳].

با توجه به غنی‌بودن یونجه از فیتواستروژن‌ها، و تاثیر مثبت فیتواستروژن بر استخوان، هدف از مطالعه حاضر بررسی اثر عصاره یونجه بر پوکی استخوان ناشی از برداشت تخمدان بود.

مواد و روش‌ها

مطالعه روی ۴۵ سر موش صحرایی ماده نژاد ویستار با حداقل سن ۳ ماهه در محدوده وزنی ۱۷۰ تا ۲۲۰ گرم انجام شد. حیوانات دو هفته بعد از جراحی به طور تصادفی به گروه‌هایی ۹ تایی شامل گروه‌های شاهد (sham)، تخمدان‌برداری‌شده (ovx)، شاهد درمان (sham + ۴)، تخمدان‌برداری‌شده + درمان با دوز پایین (ovx + ۲) و تخمدان‌برداری‌شده + درمان با دوز بالا (ovx + ۴) تقسیم شدند. گروه‌های شاهد و شاهد درمان جراحی شدند و تخمدان آن‌ها پس از لمس به محل اصلی بازگردانده شد. سایر گروه‌ها مورد جراحی تخمدان‌برداری قرار گرفتند. به غذای گروه ovx + ۲ مقدار ۲ mg/kg و به غذای گروه‌های sham + ۴ و ovx + ۴ مقدار ۴mg/kg عصاره یونجه اضافه شد. روش تحقیق و رفتار با حیوانات در مراحل مختلف مطالعه با تایید شورای تحصیلات تکمیلی دانشکده دامپزشکی اهواز و طبق دستورالعمل‌های مربوطه به انجام رسید.

روش عصاره‌گیری گیاه یونجه

در هر مرحله از عصاره‌گیری به ۱۵۰ گرم یونجه خشک پودرشده ۱۰۰۰ سی سی اتانول ۹۶ درصد و ۵۰۰ سی سی آب مقطر اضافه شد. مخلوط توسط دستگاه همزن به مدت ۷۲ ساعت همزده شد. سپس مخلوط حاصل به وسیله کاغذ صافی صاف شد و درون بن‌ماری گذاشته شد تا الکل آن تبخیر شود. پس از تبخیرالکل، به میزان ۱/۵ برابر حجم عصاره باقیمانده اتیل استات اضافه شد و حدود ۳۰ دقیقه توسط دستگاه همزن آهنربایی مخلوط شد. مخلوط حاصل به مدت حداقل ۳۰ دقیقه بدون حرکت قرار داده شد تا حالت دو فازی ایجاد شود. فاز رویی را با استفاده از پیپت جدا کردیم و درون اجاق تغلیظ کردیم. در نهایت، پس از محاسبه مقدار ماده خشک، عصاره تغلیظ‌شده به نسبت لازم با جیره غذایی پودر شده موش‌ها مخلوط گردی و حداقل طی ۲۴ ساعت رطوبت‌گیری شد [۱۴]. برای تعیین LD50 خوراکی عصاره تهیه‌شده از راهنمای شماره ۴۲۵ استفاده شد. حداکثر دوزهای قابل استفاده در این آزمون ۲۰۰۰ تا ۵۰۰۰ میلی‌گرم برکیلوگرم بود ولی استفاده خوراکی این دوزها منجر به تلف‌شدن حتی یک حیوان هم نشد. لذا محدودیت دوز در این مطالعه در نظر گرفته نشد [۱۵].

تهیه مقاطع بافتی

جهت تهیه نمونه از استخوان ابتدا باید کلسیم‌گیری انجام شود. برای این منظور ۳۰سی‌سی اسید فرمیک را با ۱۰ سی‌سی فرمالین مخلوط نمودیم و سپس میزان ۲۰۰ سی‌سی آب مقطر

[Downloaded from ijpp.phypha.ir on 2024-05-03]

به آن اضافه کردیم. نمونه‌ها را به مدت ۵ تا ۶ روز در این محلول گذاشتیم تا کلسیم‌گیری به خوبی انجام و بافت نرم شود تا برای برش‌گیری آماده شود. پس از گرفتن مقطع طولی و عرضی از نمونه‌ها آن‌ها را درون سبد مخصوص گذاشته و به مدت ۱۲ الی ۲۴ ساعت درون الکل ۷۰ درصد قرار دادیم. سپس نمونه‌ها با آب جاری شستشو داده می‌شوند و مراحل مختلف پاساژ بافتی شامل آبگیری، شفاف‌سازی، و آغشتگی به پارافین با استفاده از دستگاه هیستوکینت انجام گرفت. پس از قالب‌گیری با پارافین برش‌هایی به ضخامت ۵ میکرومتر با استفاده از میکروتوم تهیه گردید و برش‌های مورد نظر را بر سطح آب گرم با دمای ۴۸-۴۵ پهن کردیم تا چین و چروک آن برطرف گردد. سپس نمونه‌ها بر روی لام منتقل شده و پس از خشک‌شدن با هماتوکسیلین و ائوزین رنگ‌آمیزی شد [۱۶]. اندازه‌گیری دانسیته استخوان با روش دستی صورت گرفت. علاوه بر بررسی تغییرات ساختاری، تغییرات میکرومتری بافت استخوانی متراکم و اسفنجی شامل ضخامت و پراکندگی شبکه‌های استخوانی، سیستم‌های هاورس، تعداد و اندازه سلول‌های استئوبلاست، استئوسیت، استئوکلاست و همچنین اندازه حفرات مغز استخوان و ساختار بافت مغز استخوان مورد مطالعه قرار گرفت. مطالعات میکرومتری با استفاده از لنز Digital-Dino و نرم افزار Dino-Capture در گروه‌های مختلف اندازه‌گیری و محاسبه شد. تعیین سطح سرمی منیزیم و کلسیم با استفاده از کیت مربوطه، اندازه گیری فسفر از روش احیای مولیبدات، اندازه گیری استروژن با کیت الایزای رقابتی و آلکالین فسفاتاز با استفاده از روش واکنش فسفات با p-نیتروفنل و تولید رنگ بنفش انجام شد[۱۶]. برای اندازه‌گیری آلکالین فسفاتاز نیمی از استخوان ران چپ در سالین سرد هموژنیزه و پس از سانتریفوژ کردن مایع رویی جدا و میزان آلکالین فسفاتاز استخوان توسط دستگاه اسپکتروفتومتر اندازه‌گیری شد [۱۶].

برای اندازه‌گیری کلسیم و فسفر استخوان رسوبات باقی-مانده حاصل از هموژنیزاسیون وزن شد و درون بوته چینی در کوره با دمای ۳۱۵ درجه سانتی‌گراد به مدت یک شب سوزانده شد. خاکستر حاصل به وسیله اسید کلریدریک ۳ نرمال حل شد و به‌وسیله آب مقطر رقیق شد [۱۶]. کیت‌های مورد استفاده جهت انجام آزمایشات از شرکت پارس آزمون تهیه شد. کیت اندازه‌گیری استروژن از شرکت ایده‌آل خریداری شد. تمام کیت‌ها ساخت ایران بودند.

پس از ۷۵ روز تیمار، حیوانات توسط ترکیب کتامین زایلاین بیهوش شدند. سپس خونگیری از چشم با استفاده از لوله موئینه غیر هپارینه صورت گرفت. به منظور تهیه سرم، نمونه‌های خون در دور ۴۰۰۰ در دقیقه به مدت ۱۰ دقیقه سانتریفوژ و سرم آن‌ها جدا گردید. پس از آسان‌کشی، استخوان‌های ران راست و چپ جدا گردید. در سرم خون مقادیر استروژن، کلسیم، فسفر، منیزیوم و آلکالین فسفاتاز اندازه‌گیری شد. از استخوان ران راست برای اندازه‌گیری دانسیته مینرال استخوان[1] استفاده شد. نیمی از استخوان ران چپ را در هاون چینی به صورت پودر در آورده و سپس در سالین سرد هموژنیزه شد و مایع رویی با استفاده از سمپلر جدا و در آن میزان آلکالین فسفاتاز اندازه‌گیری شد و رسوبات باقی مانده در میکروتیوب را در کوره سوزانده و در خاکستر حاصل مقادیر کلسیم و فسفر اندازه‌گیری شد. از نیمه دیگر ران چپ برای بررسی تغییرات بافتی استفاده شد [۱۷].

محاسبات آماری

از آزمون آنالیز واریانس یک طرفه و پس از آزمون LSD برای مقایسه بین گروه‌ها استفاده شد. همچنین در تمامی موارد $p < ۰/۰۵$ به عنوان معیار حداقل اختلاف معنی‌دار آماری در طی آنالیز داده‌ها در نظر گرفته شد.

یافته‌ها

با توجه به نمودار ۱الف مشاهده می‌شود که متعاقب برداشتن تخمدان موش‌ها، میزان آلکالین فسفاتاز سرم بطور معنی‌داری افزایش می‌یابد. پس از مصرف مزمن دوز ۴ گرم بر کیلوگرم عصاره یونجه این افزایش، مهار شده و به حد موش‌های سالم (کنترل) می‌رسد. میزان کلسیم و منیزیم سرم در گروه‌های مختلف تغییر معنی‌داری نداشت (نمودار ۱ب و ۱ج). متعاقب برداشتن تخمدان موش‌ها، سطح استروژن سرم به‌طور معنی‌داری کاهش یافت (نمودار ۱د). تجویز عصاره یونجه با این‌که موجب افزایش میزان استروژن شد اما این تغییر به حد کنترل نرسید و معنی‌دار هم نبود.

متعاقب برداشتن تخمدان موش‌ها، میزان آلکالین فسفاتاز استخوان به‌طور معنی‌داری کاهش یافت (نمودار ۲الف).

[1] Bone mineral density

[Downloaded from ijpp.phypha.ir on 2024-05-03]

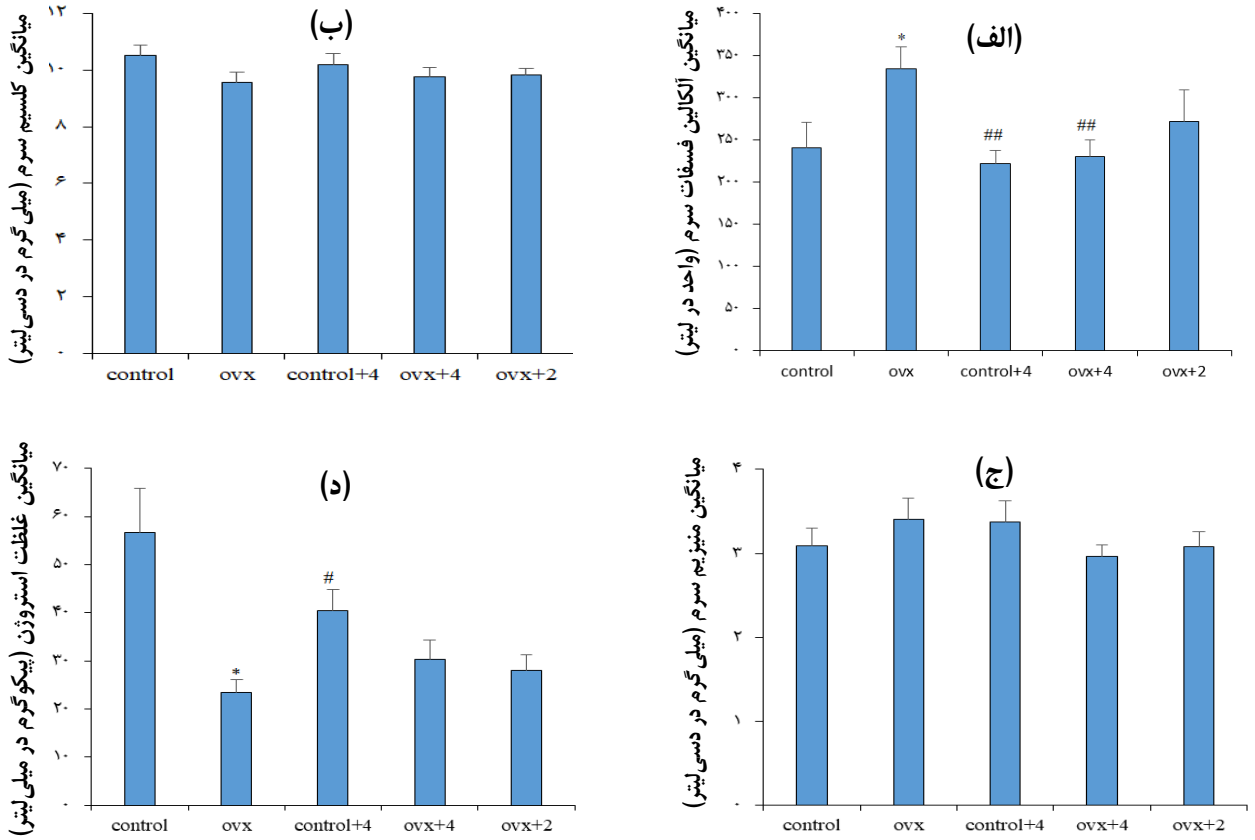

نمودار ۱– اثر مصرف عصاره یونجه بر میزان سرمی آلکالین فسفاتاز (الف)، کلسیم (ب)، منیزیم (ج)، و استروژن (د) در موش‌های تخمدان‌برداری‌شده. Control: سالم، Ovx: تخمدان‌برداری‌شده، ۲ یا ۴: دوزهای عصاره به ازای گرم بر کیلوگرم وزن موش. *: نشان‌دهنده اختلاف معنی‌دار با گروه کنترل با $p < ۰/۰۵$ است. #: نشان‌دهنده اختلاف معنی‌دار با گروه تخمدان‌برداری‌شده با $p < ۰/۰۵$ و ##: نشان‌دهنده اختلاف معنی‌دار با گروه تخمدان‌برداری‌شده با $p < ۰/۰۱$ است.

پس از مصرف مزمن دوز ۴ گرم بر کیلوگرم عصاره یونجه این افزایش، مهار شده و به حد موش‌های سالم (کنترل) رسید. میزان کلسیم، منیزیم و تراکم معدنی استخوان در گروه‌های سالم و تخمدان‌برداری‌شده تفاوت معنی‌داری با یکدیگر نداشت (نمودار ۲ب، ۲ج و ۲د).

ساختار استخوان ران موش‌ها در گروه‌های مختلف مطالعه در شکل ۱ نشان داده شده است. در گروه کنترل استخوان متراکم با ساختار طبیعی از تیغه‌های استخوانی با ماتریکس اسیدوفیلی و سلول‌های استئوسیت با سیتوپلاسمی اسیدوفیلی و هسته‌ای یوکرماتین در داخل لاکوناها تشکیل شده‌اند (شکل ۱الف و ۱ب). سیستم‌های هاورس به صورت متراکم و با ساختار طبیعی از تیغه‌های متحدالمرکزی تشکیل شده اند. در گروه تخمدان‌برداری‌شده، ساختار استخوان دستخوش تغییرات ساختاری قابل‌توجهی گردید به‌طوری که سلول‌های استئوسیت از حالت کروی به شکل کشیده و با اندازه و قطر کوچکتر و هسته سلول‌ها نیز کشیده و تیره مشاهده گردیدند (شکل ۱ج). تجویز مزمن عصاره یونجه ۴ گرم بر کیلوگرم در گروه کنترل موجب افزایش قطر سلول‌های استئوسیت (شکل ۱د) گردید. تجویز مزمن عصاره یونجه در مقادیر ۲ و ۴ گرم بر کیلوگرم به موش‌های تخمدان‌برداری‌شده بابزرگ‌شدن سلول و لاکونا، هسته کروی و یوکروماتین و بهبود ساختار سلول‌های استئوسیت (شکل ۱ه و ۱و) همراه بود.

چنان‌که در جدول ۱ مشاهده می‌گردد، ضخامت کلی استخوان در گروه تخمدان‌برداری‌شده نسبت به گروه کنترل کاهش معنی‌داری داشت ($p < ۰/۰۰۱$). قطر و تعداد سیستم هاورس نیز در گروه تخمدان‌برداری‌شده نسبت به گروه کنترل کاهش معنی‌داری داشت ($p < ۰/۰۰۱$).

ضخامت کلی استخوان و تعداد سیستم‌های هاورس در گروه کنترل دریافت‌کننده عصاره یونجه با دوز ۴ گرم بر کیلوگرم نسبت به گروه کنترل افزایش معنی‌داری داشت

[Downloaded from ijpp.phypha.ir on 2024-05-03]

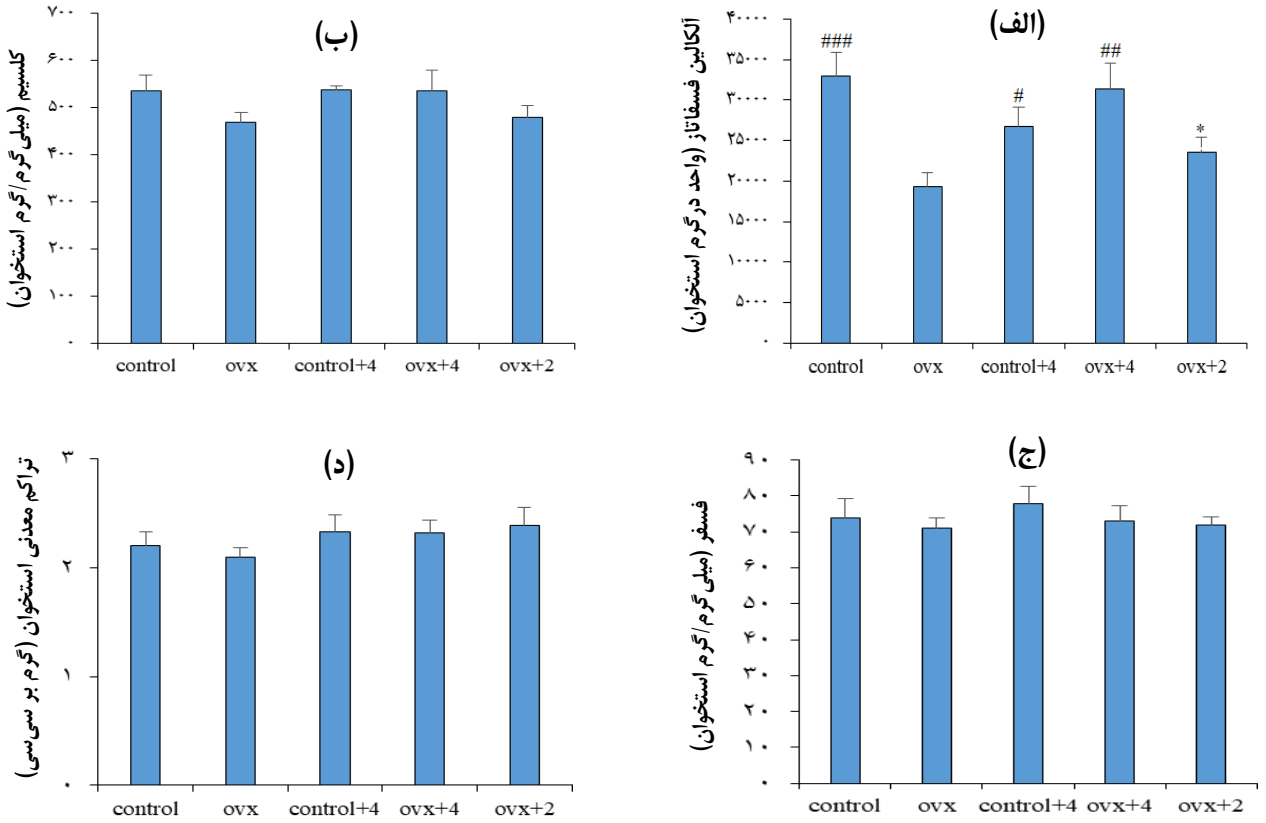

نمودار ۲- اثر مصرف عصاره یونجه بر میزان سرمی آلکالین فسفاتاز (الف)، کلسیم (ب)، فسفر (ج)، و تراکم معدنی استخوان (د) در موش‌های تخمدان‌برداری‌شده. Control: سالم، Ovx: تخمدان‌برداری‌شده، ۲ یا ۴: دوزهای عصاره به ازای گرم بر کیلوگرم وزن موش. *: نشان‌دهنده اختلاف معنی‌دار با گروه کنترل با $p < ۰/۰۵$ است. #: نشان‌دهنده اختلاف معنی‌دار با گروه تخمدان‌برداری‌شده با $p < ۰/۰۵$ ، ##: نشان‌دهنده اختلاف معنی‌دار با گروه تخمدان‌برداری‌شده با $p < ۰/۰۱$ و ###: نشان‌دهنده اختلاف معنی‌دار با گروه تخمدان‌برداری‌شده با $p < ۰/۰۰۱$ است.

($p < ۰/۰۱$). قطر سیستم هاورس در گروه کنترل دریافت‌کننده یونجه با دوز ۴ نسبت به گروه کنترل افزایش معنی داری داشت ($p < ۰/۰۵$). ضخامت تیغه‌ها در گروه تخمدان‌برداری‌شده نسبت به همه گروه‌ها کاهش معنی داری نشان داد ($p < ۰/۰۰۱$).

ضخامت کلی استخوان، تعداد و قطر سیستم‌های هاورس در گروه تخمدان‌برداری‌شده درمان شده با دوز ۴ گرم بر کیلوگرم عصاره یونجه نسبت به گروه تخمدان‌برداری‌شده افزایش معنی‌داری داشت ($p < ۰/۰۰۱$). ضخامت کلی استخوان، تعداد و قطر سیستم‌های هاورس در گروه تخمدان‌برداری‌شده درمان شده با دوز ۲ گرم بر کیلوگرم عصاره یونجه نسبت به گروه تخمدان‌برداری‌شده افزایش معنی‌داری داشت ($p < ۰/۰۰۱$).

ساختار طبیعی استخوان اسفنجی در گروه‌های مورد مطالعه در شکل نشان داده شده است. در گروه کنترل (شکل ۲الف). ساختار طبیعی استخوان اسفنجی از تیغه‌های استخوانی ضخیم و پیوسته با ماتریکس اسیدوفیلی و سلول‌های استئوسیت کروی شکل طبیعی با سیتوپلاسم اسیدوفیلی و هسته یوکروماتین در لاکونا و در ضخامت تیغه‌ها تشکیل شده است. سلول‌های استئوبلاست بیشتر در کنار تیغه‌ها به فرم فعال مشاهده گردیدند. در گروه تخمدان‌برداری‌شده (شکل ۲ب) تیغه‌های استخوانی به‌طور قابل‌توجهی کوتاه و نازک شده و ساختار مشبک و بهم پیوسته تیغه‌ها کمتر مشاهده گردید. حفرات بین تیغه‌ها بسیار وسیع و به هم پیوسته بودند و سلول‌های استئوسیت کشیده و کوچکتر با هسته‌های تیره و کشیده مشاهده شدند. سلول‌های استئوبلاست فعال در کنار تیغه‌ها، کمتر مشاهده شد. در گروه کنترل دریافت‌کننده عصاره یونجه با دوز ۴ گرم بر کیلوگرم (شکل ۲ج) ضخامت زیاد تیغه‌ها، به هم پیوستگی، نظم و قطر حفرات قابل توجه بود. در گروه تخمدان‌برداری‌شده دریافت‌کننده عصاره یونجه با دوز ۲ گرم

[Downloaded from ijpp.phypha.ir on 2024-05-03]

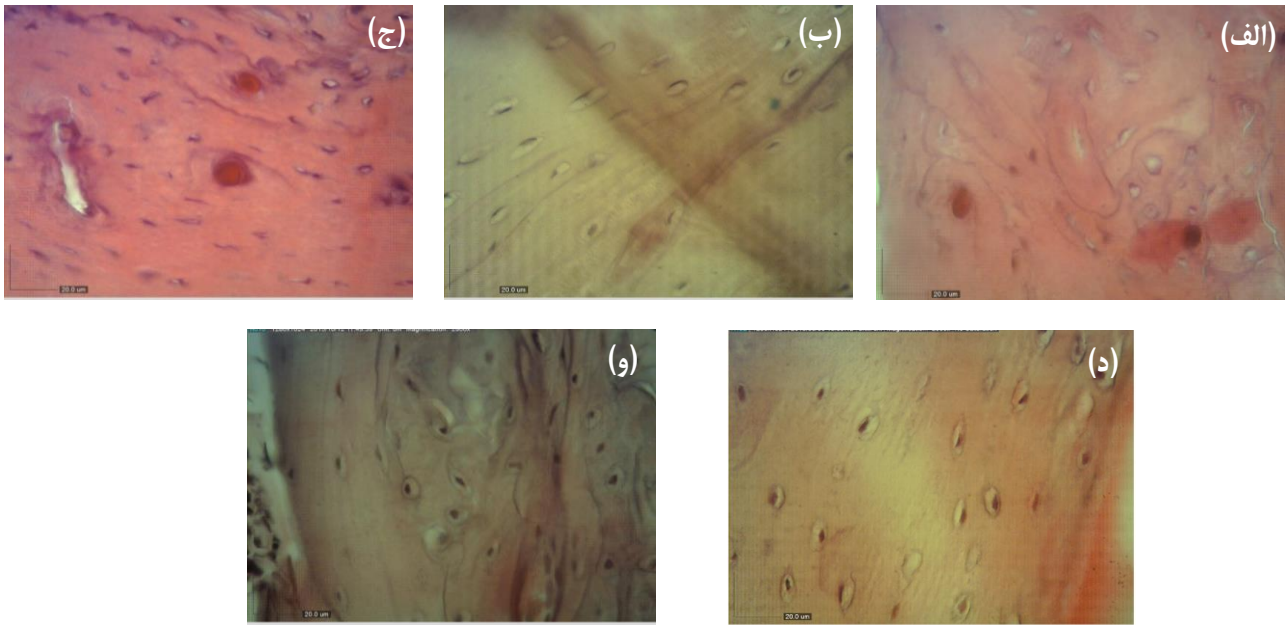

شکل ۱– اثر مصرف عصاره یونجه بر ساختار میکروسکوپی استخوان متراکم در موش‌های تخمدان‌برداری‌شده. **(**الف) گروه کنترل، سیستم‌های هاورس، (ب) گروه کنترل، تیغه‌های استخوانی و سلول‌های استئوسیت کروی و هسته یوکروماتین**؛** (ج) گروه تخمدان‌برداری‌شده، کوچک‌شدن سلول استئوسیت با هسته‌های تیره و کشیده قابل توجه است، (د) کنترل دریافت‌کننده عصاره یونجه با دوز ۴ گرم بر کیلوگرم، با افزایش مشهود قطر سلول‌های استئوسیت، (ه) گروه تخمدان‌برداری‌شده دریافت‌کننده عصاره یونجه با دوز ۲ گرم بر کیلوگرم، همراه با بهبود ساختار سلول‌های استئوسیت که حاصل بزرگ شدن سلول و لاکونا، هسته کروی و یوکروماتین است، (و) گروه تخمدان‌برداری‌شده دریافت‌کننده عصاره یونجه با دوز ۴ گرم بر کیلوگرم، همراه با بهبود ساختار سلول‌های استئوسیت که حاصل بزرگ‌شدن سلول و لاکونا، هسته کروی و یوکروماتین است. تصاویر با رنگ‌آمیزی هماتوکسیلین–ائوزین و بزرگنمایی ۴۰ تهیه شده‌اند.

بر کیلوگرم (شکل ۲د) افزایش ضخامت، پیوستگی تیغه‌ها و نظم حفرات به وضوح مشاهده شد. در گروه تخمدان‌برداری‌شده دریافت‌کننده عصاره یونجه با دوز ۴ گرم بر کیلوگرم (شکل ۲ه) افزایش ضخامت، پیوستگی تیغه‌ها و نظم حفرات به وضوح مشاهده شد.

بحث

پوکی استخوان یک بیماری متابولیک مشخص استخوان است که با کاهش توده استخوانی، انحطاط ساختار بافت استخوان و افزایش شکنندگی استخوان همراه است و احتمال ابتلا به آن در زنان بیشتر از مردان است [۱]. در استخوان استئوپروتیک کورتکس و ترابکول‌ها بسیار نازک شده و با عدم تشکیل بافت استئوئید کافی همراه است. این بیماری به عنوان یک معظل بزرگ در سلامت عمومی جامعه خصوصاً زنان شناخته شده است [۱۸]. حدود ۸۰ درصد افراد مبتلا به پوکی صورت متراکم و ساختاری طبیعی داشت و دارای تیغه‌های متحدالمرکز بود. همچنین در حیوانات سالم تیغه‌های استخوانی ضخیم و پیوسته بودند. در مقابل در گروه تخمدان‌برداری‌شده، ساختار استخوان دستخوش تغییرات ساختاری قابل‌توجهی شده بود. به طوری که سلول‌های استئوسیت از حالت کروی به شکل کشیده تبدیل شده بود و طول آن‌ها کوچکتر و هسته این سلول‌ها نیز کشیده و تیره بود. در استخوان اسفنجی موش‌های صحرایی این گروه تیغه‌های استخوانی به طور قابل‌توجهی کوتاه و نازک شده بودند و ساختار مشبک و بهم پیوسته تیغه‌ها کمتر مشاهده گردید. حفرات بین تیغه‌ها بسیار وسیع و به هم پیوسته بودند و سلول‌های استئوبلاست فعال کمتری در کنار تیغه‌ها، مشاهده شد. همچنین ضخامت استخوان متراکم، قطر و تعداد سیستم هاورس و ضخامت تیغه‌های استخوان اسفنجی در این گروه نسبت به گروه کنترل کاهش یافته بود.

در استخوان مونوسیت‌ها اینترلوکین یک ترشح می‌کنند، که این ماده و سایر سیتوکین‌ها بر استئوبلاست‌ها اثر می‌کنند و باعث می‌شوند که استئوبلاست‌ها اینترلوکین ۶ ترشح کنند، که ماده اخیر یک محرک قوی برای استئوکلاست‌ها است.

استروژن از تولید بیش از حد اینترلوکین یک در استخوان

[Downloaded from ijpp.phypha.ir on 2024-05-03]

جدول ۱– اثر مصرف عصاره یونجه بر ضخامت استخوان، تعداد سیستم هاورس، قطر سیستم هاورس و ضخامت تیغه در موش‌های تخمدان‌برداری‌شده

مشخصات مورد مطالعه / گروه‌ها	ضخامت استخوان متراکم	تعداد سیستم هاورس	قطرسیستم هاورس	ضخامت تیغه
کنترل	۳۳۷/۸ ± ۵/۹	۲۲/۶ ± ۱/۲	۳۰/۲ ± ۱/۴	۵۲/۶ ± ۲/۳
تخمدان‌برداری‌شده	***۱۷۲/۷ ± ۶/۹	***۷ ± ۱/۲	***۸/۰ ± ۱/۸	***۲۱/۶ ± ۱/۹
کنترل به همراه ۴ گرم بر کیلوگرم عصاره	**۳۷۲/ ۰± ۴/۹	**۲۸/۸ ± ۱/۲	*۳۵/۷ ± ۲/۵	۴۹/۸ ± ۱/۷
تخمدان‌برداری‌شده به همراه ۴ گرم بر کیلوگرم عصاره	###۲۷۲/۰ ± ۴/۹	###۱۴/۴ ± ۰/۵	###۲۷/۸ ± ۱/۷	###۴۶/۳ ± ۵/۵
تخمدان‌برداری‌شده به همراه ۲ گرم بر کیلوگرم عصاره	###۲۶۴/۰ ± ۱/۹	###۱۱ ± ۱/۱	###۲۶/۴ ± ۰/۶	### ۳۸/۲ ± ۱/۵

نتایج نشان‌دهنده میانگین ± انحراف معیار از میانگین است. *: نشان‌دهنده اختلاف معنی‌دار با گروه کنترل با $p < ۰/۰۵$ ، **: نشان‌دهنده اختلاف معنی‌دار با گروه تخمدان‌برداری‌شده با $p < ۰/۰۱$ و ***: نشان‌دهنده اختلاف معنی‌دار با گروه کنترل با $p < ۰/۰۰۱$ است. ###: نشان‌دهنده اختلاف معنی‌دار با گروه تخمدان‌برداری‌شده با $p < ۰/۰۰۱$ است.

جلوگیری می‌کند. بنابراین چنانچه استروژن موجود نباشد، فعالیت استئوکلاست‌ها افزایش می‌یابد و روند پوکی استخوان تسهیل می‌شود. البته خود استروژن نیز با اثر بر روی استئوبلاست موجب افزایش ساخت استخوان می‌شود [۱۹]. در مطالعه حاضر، برداشت تخمدان‌ها به عنوان منشاء اصلی تولید استرادیول در حیوان ماده باعث کاهش قابل‌ملاحظه سطح استرادیول شد و بنابراین احتمالاً کاهش آن با توجه به مکانیسم فوق باعث پیشرفت و توسعه عوارض استخوانی شده است.

در مطالعه حاضر استفاده از عصاره یونجه نه تنها در گروه‌های تخمدان‌برداری‌شده دریافت‌کننده عصاره یونجه باعث بزرگ‌شدن سلول‌های استئوسیت، لاکونا، افزایش ضخامت استخوان متراکم، افزایش ضخامت تیغه استخوان اسفنجی و افزایش تعداد سیستم هاورس شد بلکه در گروه کنترل دریافت‌کننده عصاره یونجه نیز منجر به افزایش قطر سلول‌های استئوسیت، افزایش ضخامت استخوان متراکم، افزایش قطر و تعداد سیستم هاورس شد [۲۰]. بنابراین به نظر می‌رسد در تمام گروه‌های مصرف‌کننده عصاره یونجه شاخص‌های استخوانی بهبود یافته‌اند. احتمالاً عصاره مورد استفاده به دلیل دارا بودن ترکیباتی همچون پروتئین، سیستئین و مواد معدنی (کلسیم، مس، آهن، منیزیوم، منگنز، فسفر، روی)، ویتامین‌ها (A، B، C، D، E، K)، مواد فتوشیمیایی (کاروتن، کلروفیل، کومارین، ایزوفلاون، آلکالوئیدها، ساپونین) و متابولیت‌های ثانویه گیاهی (فیتواستروژن، ایزوفلاون‌ها و کومسترول) اثرات مفید خود بر استخوان را اعمال نموده است [۲۱].

در مطالعه حاضر، نتایج حاصل از پارامترهای اندازه‌گیری شده در سرم خون و استخوان نشان داد که میزان کلسیم، فسفر و منیزیوم سرم و کلسیم، فسفر و تراکم مواد معدنی استخوان در گروه‌های مختلف تفاوت معنی‌داری نداشت. احتمالاً عدم‌تحلیل شدید استخوان در کنار تنظیمات هورمونی، سطح این مواد را در سرم تنظیم نموده یا تامین آن‌ها از طریق جیوه مورد استفاده از افت محسوس آن‌ها ممانعت نموده است. البته دراین مطالعه، مقدار تراکم استخوانی و مقادیر کلسیم و فسفر در گروه تخمدان‌برداری‌شده کمتر از سایر گروه‌ها بود، ولی اختلاف آن‌ها در گروه‌های مختلف معنی‌دار نبود. لازم به ذکر است، که در بیشتر مطالعات این پارامترها به صورت معنی‌داری در گروه‌های تخمدان‌برداری‌شده کاهش یافته است. در مطالعه‌ای دیگر با عنوان «آنتی میوستاتین کمبود مواد معدنی استخوان را در موش‌های تخمدان‌برداری‌شده شده کاهش می‌دهد.» دریافته‌اند که میزان کلسیم و فسفر سرم در گروه کنترل نسبت به گروه تخمدان‌برداری‌شده کمتر بود و میزان کلسیم استخوان در گروه تخمدان‌برداری‌شده کاهش یافته و فسفر استخوان به نسبت خیلی کم افزایش یافته است. به هر حال، با توجه به نتایج بافتی این مطالعه که بیانگر کاهش مقدار استخوان در گروه‌های تخمدان‌برداری‌شده است، کاهش سطح این پارامترها معقول به نظر می‌رسد [۲۲].

آلکالین فسفاتاز باعث هیدرولیز فسفومنواسترها و آزاد شدن فسفات معدنی می‌شود و در مینرالیزاسیون استخوان نقش دارد [۲۳]. آلکالین فسفاتاز موجب می‌شود تا پیروفسفات معدنی در طول فرآیند معدنی شدن هیدرولیز گردد. آلکالین فسفاتاز بافتی غیر اختصاصی[2] موجب می‌شود تا پیروفسفات معدنی که

[2] Tissue nonspecific alkaline phosphatase (TNAP)

[Downloaded from ijpp.phypha.ir on 2024-05-03]

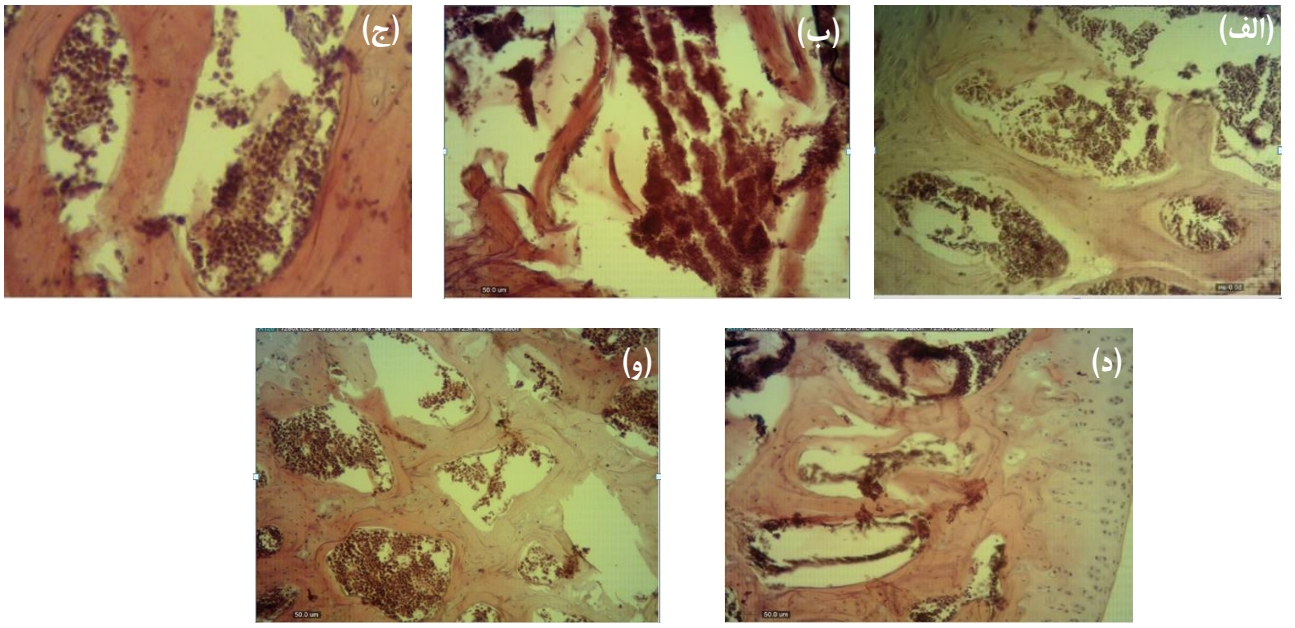

شکل ۲– اثر مصرف عصاره یونجه بر ساختار میکروسکوپی بافت اسفنجی استخوان در موش‌های تخمدان‌برداری‌شده. (الف) گروه کنترل، ساختار طبیعی استخوان، (ب) گروه تخمدان‌برداری‌شده، (ج) گروه کنترل دریافت‌کننده عصاره یونجه با دوز ۴ گرم بر کیلوگرم، (د) گروه تخمدان‌برداری‌شده دریافت کننده عصاره یونجه با دوز ۲ گرم بر کیلوگرم، (ه) گروه تخمدان‌برداری‌شده دریافت‌کننده عصاره یونجه با دوز ۴ گرم بر کیلوگرم. تصاویر با رنگ‌آمیزی هماتوکسیلین–ائوزین و بزرگنمایی ۱۰ تهیه شده‌اند.

بازدارنده تشکیل هیدروکسی آپاتیت است کاهش یابد و فسفات را برای تشکیل هیدروکسی آپاتیت آماده می‌کند [۲۴]. مقدار آلکالین فسفاتاز در سرم گروه اواریکتومی که از بیشترین آسیب استخوانی برخوردار بود بالاتر از گروه‌های کنترل و اواریکتومی درمان شده با دوز بالا بود، ولی در استخوان مقدار این آنزیم دقیقا در جهت معکوس (مخالف) آن در سرم بود. این نشان می‌دهد، که در گروه اواریکتومی به دنبال کاهش استروژن آلکالین فسفاتاز استخوان دستخوش تغییرات قابل‌توجهی شده است. ولی در گروه‌های دریافت‌کننده یونجه مقدار آلکالین فسفاتاز افزایش یافته، در نتیجه ساختار استخوان بهبود یافته است.

نتیجه‌گیری

براساس مطالعه حاضر استفاده از عصاره الکلی یونجه باعث بهبود استخوان‌سازی و پیشگیری از عوارض برداشت تخمدان به عنوان یک مدل پوکی استخوان شد. یکی از مکانیسم‌های دخیل در این یافته افزایش سطح آلکالین فسفاتاز سرم می باشد. با توجه به اینکه یونجه منبع غنی از فیتواستروژن‌ها می باشد به نظر می رسد فیتو استروژن‌های موجود در عصاره یونجه باعث تقویت ساختار استخوان شده اند. نیاز است تا در مطالعات بعدی به این مساله پرداخته شود.

سپاسگزاری

از دانشگاه شهید چمران اهواز که هزینه این تحقیق را در قالب پایان‌نامه دوره ارشد فیزیولوژی تامین نمود تشکر و قدردانی می‌شود.

ملاحظات مالی

این مطالعه با حمایت مالی دانشگاه شهید چمران اهواز انجام شده است.

تعارض در منافع

نویسندگان این مقاله تعارض در منافع ندارند.

نقش نویسندگان

ه.س: انجام مطالعه و نگارش; ص.چ: کمک در انجام بخش عملی; س.ر.ف: ایده ، طراحی ، نظارت بر حسن اجرای مطالعه.

[Downloaded from ijpp.phypha.ir on 2024-05-03]

فهرست منابع

[1] Looker A, Melton L, Harris T, Borrud L, Prevalence and trends in low femur bone density among older US adults: NHANES 2005–2006 compared with NHANES III. ***J Bone Miner Res*** (2010) 64-71.

[2] Winzenberg T, Oldenburg B, Frendin S, De Wit L, Jones G, A mother-based intervention trial for osteoporosis prevention in children. ***Prev Med*** 42 (2006) 21-26.

[3] Shojaezadeh D, Sadeghi R, Tarrahi M, Asadi M, and Lashgarara B, Application of health belief model in prevention of osteoporosis in volunteers of Khorramabad city health centres. ***Int J Neurosci Behav Sci*** 4 (2012) 11-19.

[4] Reginster J, Burlet N, Osteoporosis: a still increasing prevalence. ***Bone*** *38* (2006) 4-9.

[5] Haghighati F, and Nasri A, A comparative study of relationship between osteoporosis and periodontal disease. ***J Dental Med*** 20 (2007) 239-244.

[6] Paget SA, Gibofsky Allan, Beary III JF, Sculco TP, Hospital for special surgery manual of rheumatology and outpatient orthopedic disorders: diagnosis and therapy. ***Lippincott Williams & Wilkins,*** 2005.

[7] Tielens S, Wymeersch F, Declercq H, Cornelissen M, Effect of 17β-estradiol on the in vitro differentiation of murine embryonic stem cells into the osteogenic lineage. ***In Vitro Cell Dev Biol Anim*** 44 (2008) 368-378.

[8] Cos P, De Bruyne T, Apers S, Berghe D, Phytoestrogens: recent developments***. Planta Med*** 69 (2003) 589-599.

[9] Wang H, and Murphy P, Isoflavone content in commercial soybean foods. ***J Agric Food Chem*** *42* (1994) 1666-1673.

[10] Thompson L, Boucher A, Liu Z, Cotterchio K, Kreiger N, Phytoestrogen content of foods consumed in Canada, including isoflavones, lignans, and coumestan. ***Nutr Cancer*** 54 (2006) 184-201.

[11] Usui T, Pharmaceutical prospects of phytoestrogens. ***Endocr J*** *53* (2006) 7-20.

[12] AndersonN, Cotterchio M, Boucher B, Kreiger N, Phytoestrogen intake from foods, during adolescence and adulthood, and risk of breast cancer by estrogen and progesterone receptor tumor subgroup among Ontario women. ***Int J Cancer*** 132 (2013) 1683-1692.

[13] Gawel E, Chemical composition of lucerne leaf extract (EFL) and its applications as a phytobiotic in human nutrition. ***Acta Sci Pol Technol Aliment*** 11 (2012) 303-310.

[14] Panovska TK, Kulevanova S, Stefova M, In vitro antioxidant activity of some Teucrium species (Lamiaceae). ***Acta pharmaceutica*** 452 (2005) 199-217.

[15] Acute oral toxicity: Up-and-down procedure. [2001]. Available from: https://archive.epa.gov/scipoly/sap/meetings/web/pdf/upanddown.pdf

[16] Hagemoser W, Goff J, Sanderson T, Haynes S, Osteopenic disease in growing pigs: diagnostic methods using serum and urine calcium and phosphorus values, parathormone assay, and bone analysis. ***J Vet Diagn Invest*** 12 (2000) 525-534.

[17] Keenan M, Hegsted M, Jones K, Delany P, Kime J, Melancon E, Hong D, Comparison of bone density measurement techniques: DXA and Archimedes' principle. ***J Bone Miner Res*** 12 (1997) 1903-1907.

[18] Ghaffari M, Tavassoli E, Esmaillzadeh A, Hasanzadeh A, The effect of education based on health belief model on the improvement of osteoporosis preventive nutritional behaviors of second grade middle school girls in Isfahan. ***Neurochem Int*** 37 (2011) 55-70.

[19] Yoneda T, Ishimaru N, Arakaki R, Kobayashi M, Izawa T, Moriyama K, Hayashi Y, Estrogen deficiency accelerates murine autoimmune arthritis associated with receptor activator of nuclear factor-kappa B ligand-mediated osteoclastogenesis. ***J Endocrinol*** 5 (2004) 2384–2391.

[20] Annie S, Prabhu R, Malini S, Activity of *Wedelia calendulacea* Less. in post-menopausal osteoporosis. ***Phytomedicine*** *13* (2006) 43-48.

[21] Moutsatsou P, The spectrum of phytoestrogens in nature: our knowledge is expanding. ***Hormones (Athens)*** 6 (2007) 173-193.

[22] Edrees H, Fahmy E, Anti-Myostatin reduces bone mineral loss in ovariectomized rats. ***Clin Med Diagn*** 4 (2014) 55-60.

[23] Seebeck P, Bail H, Exner C, Schell H, Michel R, Amthauer H, Duda G, Do serological tissue turnover markers represent callus formation during fracture healing? ***Bone*** 37 (2005) 669-677.

[24] Orimo H, The mechanism of mineralization and the role of alkaline phosphatase in health and disease. ***J Nippon Med Sch*** 77 (2010) 4-12.

[Downloaded from ijpp.phypha.ir on 2024-05-03]

Research paper

The effect of alfalfa ethyl acetate extract on osteoporosis in ovariectomized rats

Hadi Semizeh*, Seyed Reza Fatemi Tabatabaei, Naeem Erfanimajd, Ali Shahriari, Sedigheh Chaji

Department of Basic Sciences, Faculty of Veterinary Medicine, Shahid Chamran University of Ahvaz, Ahvaz, Iran

Received: 29 September 2020 Accepted: 7 October 2020

Abstract

Background and aims: Considering alfalfa as a source of phytoestrogens, and the positive effect of phytoestrogens on bone, the aim of this study was to evaluate effect of the ethyl acetate extract of alfalfa on the osteoporosis induced by ovariectomy.

Methods: Thirty 3-Month-Old female Wistar rats were accidentally divided to 5 groups, including sham, ovariectomy (ovx), sham+4 (4g/kg extract in diet), ovx+2 (2g/kg extract in diet) and ovx+4 (4g/kg extract in diet). Two weeks after ovariectomy or sham operation rat received ethyl acetate extract of alfalfa for 75 days. Then, the levels of alkaline phosphatase, calcium and phosphorus in serum and femur, and magnesium and estrogen in serum were measured. Thigh bone mineral density and tissue changes were also compared in the study groups.

Results: The amounts of calcium, phosphorus, magnesium and mineral density were not significantly different in the study groups. Estrogen concentration in ovx group was lower than the sham and the sham+4 groups. Among the experimental groups, rats in ovx group showed maximal activity of alkaline phosphatase in serum and the minimal activity in femur ($p<0.05$). The bone density, thickness of spongy bone blade and diameter/ number of hoarse system decreased in ovx group. However, they were increased in ovx+2, ovx+4, and sham+4 groups.

Conclusion: It seems that the ethyl acetate extract of alfalfa decreases osteoporosis by modification of increase in the activity of serum alkaline phosphatase, and estrogen deficiency in ovariectomized rats.

Keywords: Ovariectomy, Osteoporosis, Alfalfa ethyl acetate extract, rat

Please cite this article as follows:

Semizeh H, Fatemi Tabatabaei SR, Erfanimajd N, Shahriari A, Chaji S, The effect of alfalfa ethyl acetate extract on osteoporosis in ovariectomized rats. ***Iran J Physiol Pharmacol*** 3 (2019) 270-279.

*Corresponding author: hadi.semizeh@gmail.com (ORCID ID: 0000-0003-4411-8961)

[Downloaded from ijpp.phypha.ir on 2024-05-03]